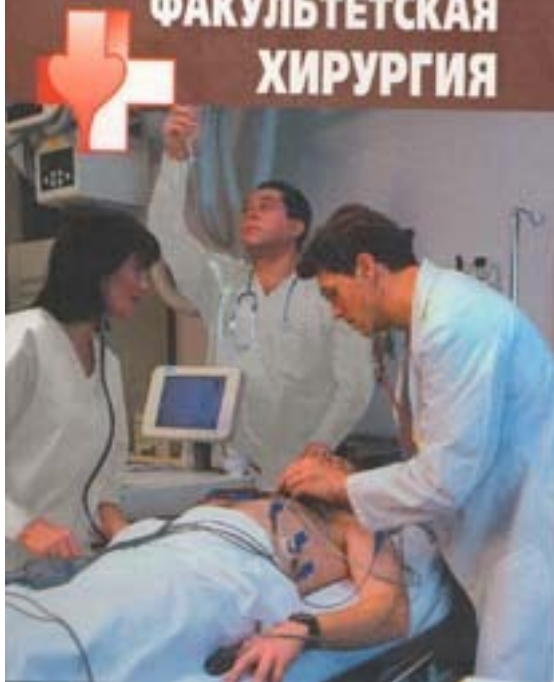


Конспекты
лекций
для
медицинских
вузов

Е.А. Кочнева
В.Ф. Гладенни

ФАКУЛЬТЕТСКАЯ ХИРУРГИЯ



Василий Филиппович Гладенин

Факультетская хирургия:

конспект лекций

Текст предоставлен правообладателем

http://www.litres.ru/pages/biblio_book/?art=181225

Факультетская хирургия: конспект лекций: Владос; 2005

ISBN 5-305-00169-2

Аннотация

В пособии приводятся методы исследования и семиологии при хирургических заболеваниях отдельных органов и систем, а также дается описание основных заболеваний и их лечение. Для студентов высших медицинских учебных заведений, хирургов.

Содержание

Лекция 1. Полипоз толстого кишечника. Клиника. Диагностика. Лечение	4
Лекция 2. Неспецифический язвенный колит. Клиника. Осложнения. Показания к хирургическому лечению	8
Лекция 3. Дивертикулез ободочной кишки. Клиника. Диагностика. Лечение	12
Лекция 4. Тазовый абсцесс. Клиника. Диагностика. Лечение	15
Лекция 6. Тромбоз сосудов тонкого кишечника. Клиника. Лечение	20
Лекция 7. Абсцессы брюшной полости. Этиология. Клиника. Диагностика. Лечение	22
Лекция 8. Перитонит. Классификация. Клиника. Принципы лечения	27
Конец ознакомительного фрагмента.	31

Гладенин Василий, Кочнева Елена

Факультетская хирургия: конспект лекций

Лекция 1. Полипоз толстого кишечника. Клиника. Диагностика. Лечение

Полипы относятся к доброкачественным новообразованиям, исходящим из эпителия, склонным, однако, к малигнизации. Полипы могут быть одиночными и множественными. Чаще они имеют ножку и свисают в просвет прямой кишки, реже располагаются на прямом основании.

Выделяют следующие виды полипов толстой кишки:

1) *ювенильные полипы*. Наблюдаются чаще у детей. Поражается преимущественно слизистая оболочка прямой кишки. Полипы имеют вид «виноградной грозди» на ножке, с гладкой поверхностью и более интенсивной окраской, чем неизменная слизистая. Как правило, ювенильные полипы не малигнизируются;

2) *гиперпластические полипы* – мелкие образования, часто конусовидной формы. Общее строение слизистой оболочки прямой кишки остается неизменным, однако количество желез увеличивается, за счет чего создается впечатление об утолщении слизистой оболочки в виде полипа. Малигнизация происходит очень редко;

3) *аденоматоидные (железистые) полипы* наблюдаются гораздо чаще. Имеют вид опухоли округлой формы на ножке или без нее, с гладкой поверхностью. Представляют собой скопления кистозно расширенных желез. Часто малигнизируются, причем размеры полипа прямо пропорциональны частоте малигнизации;

4) *ворсинчатый полип (аденонаниллома)* покрыт тонкими ворсинками. Часто малигнизируется.

Одиночные полипы существуют иногда бессимптомно либо проявляют себя выделением крови и слизи из прямой кишки, болями в животе, запорами, поносами, кишечным дискомфортом. Эти симптомы не являются патогномоничными для полипов, поэтому для их выявления необходимо проведение пальцевого исследования прямой кишки, ректороманоскопии, ирригографии, колоноскопии. Биопсия полипов позволяет установить их гистологическую структуру.

Ворсинчатая опухоль представляет собой дольчатое образование с бархатистой поверхностью, розовато-красного цвета, на широком основании, выступающее в просвет кишки (узловая форма), либо распространяющееся по поверх-

ности слизистой оболочки на большую площадь без изменения диаметра просвета (стелющаяся форма).

Склонность к малигнизации до 90 %. Наиболее частая локализация – сигмовидная и прямая кишка.

Ворсинчатые опухоли толстой кишки проявляются выделением значительного количества слизи (до 1—1,5 л) при дефекации, кровотечениями из прямой кишки, а также болями в животе, запорами, поносами, кишечным дискомфортом.

Диффузный полипоз толстой кишки бывает истинным (семейным) и вторичным (как результат других поражений толстой кишки, например полипа). Частота малигнизации составляет 70—100 %.

При диффузном полипозе толстой кишки характерны боли в животе без четкой локализации, понос, выделение крови и слизи с калом, похудание и анемия.

В диагностике имеют значение данные анамнеза, клинические симптомы, ректо–и колоноскопия, ирригография.

Лечение. Выбор метода должен быть строго индивидуализирован.

Одиночные полипы, а также ворсинчатые опухоли с хорошо выраженной ножкой и отсутствием малигнизации удаляют путем электрокоагуляции через ректо–или колоноскоп.

При локализации множественных полипов на ограниченном участке кишки производят резекцию пораженного участка.

При малигнизации ворсинчатой опухоли выполняют ра-

дикальную операцию, объем которой определяется локализацией опухоли (право–или левосторонняя гемиколэктомия, резекция сигмовидной кишки).

При диффузном семейном полипозе толстой кишки выполняют субтотальную колэктомия с наложением иморектального или имосигмоидного анастомоза.

Лекция 2. Неспецифический язвенный колит. Клиника. Осложнения. Показания к хирургическому лечению

Неспецифический язвенный колит – распространенное язвенное поражение слизистой оболочки прямой и ободочной кишки, характеризующееся затяжным течением и сопровождающееся тяжелыми местными и системными осложнениями. По-видимому, это аутоиммунный процесс, который сопровождается токсико-аллергическими и банальными инфекционными поражениями.

Неспецифический язвенный колит может протекать в острой или хронической форме. В свою очередь острая форма может быть молниеносной и обычной, а хроническая – рецидивирующей и непрерывной.

При молниеносной форме отмечаются понос (до 40 раз в сутки) с выделением крови и слизи, иногда – гноя, сильные боли по всему животу, тенезмы, рвота, высокая температура тела. Состояние больного тяжелое. Снижается артериальное давление, нарастает тахикардия. Живот вздут, при пальпации болезнен по ходу толстой кишки. В крови выявляется лейкоцитоз со сдвигом влево, происходит снижение

уровня гемоглобина, гематокрита, числа эритроцитов. В результате поноса быстро наступают значительная потеря массы тела, нарушения водно–электролитного обмена и кислотно–щелочного состояния, авитаминоз.

Острая форма неспецифического язвенного колита нередко сопровождается развитием тяжелых осложнений – массивного кровотечения, перфорации толстой кишки, токсической дилатации кишки. Острая форма заболевания встречается нечасто, но летальность при ней составляет до 90 %.

У большинства людей отмечается *хроническая рецидивирующая форма* неспецифического язвенного колита, характеризующаяся сменой периодов обострений и ремиссий.

Обострение заболевания возникает после переутомления, эмоционального стресса, погрешности в диете, после приема некоторых лекарственных препаратов.

Клиника в период обострения напоминает таковую при острой форме процесса. Через некоторое время симптомы болезни стихают и наступает длительная ремиссия, во время которой больные, как правило, жалоб не предъявляют, лишь иногда могут отмечать неоформленный стул.

Для любой формы неспецифического язвенного колита характерно наличие анемии. При осмотре больного отмечается увеличение печени (жировая дистрофия вследствие токсемии). Тяжелое течение процесса сопровождается гипоальбуминемией, повышением уровня бета–и гамма–глобу-

линов. Поносы приводят к развитию обезвоживания и гипокалиемии. Нарушается витаминный обмен.

Деструкция стенки толстой кишки приводит к развитию грозных осложнений – к кровотечению, перфорации, токсической дилатации кишки, стенозу и малигнизации.

Кровотечение может быть настолько сильным, что возникает необходимость экстренной операции. Перфорация кишки ведет к развитию перитонита. Перфорации нередко предшествует токсическая дилатация толстой кишки, при которой кишка резко вздувается, нарушается ее моторно–эвакуаторная функция. У больных появляются общая слабость, интоксикация, выраженная лихорадка, лейкоцитоз, задержка отхождения стула и газов. Токсическая дилатация может вести к перитониту даже без перфорации стенки толстой кишки.

Кроме того, неспецифический язвенный колит является предраковым заболеванием.

В диагностике имеют значение данные анамнеза, жалобы больного, результаты ректороманоскопии, ирригграфии, колоноскопии.

Лечение неспецифического язвенного колита консервативное, комплексное и направлено на компенсацию обменных процессов, лечение осложнений и повышение регенеративных процессов в стенке толстой кишки. Больным назначают белковую диету, десенсибилизирующие и антигистаминные препараты, витамины, бактериостатические сред-

ства. Хорошие результаты дает лечение салазопиридазином, который обладает антимикробным и десенсибилизирующим действием. В тяжелых случаях применяют стероидные гормоны.

Хирургическое лечение показано при развитии осложнений, угрожающих жизни больного (профузное кровотечение, перфорация, токсическая дилатация кишки). Показания к оперативному лечению возникают также при непрерывном или рецидивирующем течении заболевания, не поддающемся консервативной терапии, при развитии рака.

При токсической дилатации толстой кишки выполняют имо-или колоноскопию. В остальных случаях применяют резекцию пораженного отдела кишки, колэктомия или колпроктэктомию, завершающиеся наложением илеостомы.

Лекция 3. Дивертикулез ободочной кишки. Клиника. Диагностика. Лечение

Дивертикулезы ободочной кишки делятся на *врожденные* и *приобретенные*.

Врожденные дивертикулы развиваются вследствие нарушения гистогенеза в период эмбрионального развития.

Приобретенные дивертикулы возникают в результате выпячивания слизистой оболочки через дефекты в мышечной оболочке.

Наиболее часто дивертикулы локализуются в местах вхождения в стенку кишки кровеносных сосудов, а также между продольными мышечными лентами, где мышечный слой толстой кишки выражен слабее. Причинами, способствующими возникновению дивертикулов, являются воспалительные процессы в кишке, повышение внутрипросветного давления (при запорах), возрастные дистрофические изменения соединительно-тканых и мышечных элементов кишечной стенки.

Наиболее часто дивертикулы возникают в сигмовидной кишке и левой половине ободочной кишки.

По мере увеличения дивертикула происходят истончение его стенки, атрофия слизистой оболочки. Застой кала в ди-

вертикуле влечет за собой образование эрозий, язв, развитие воспалительного процесса (дивертикулита).

Клинические проявления дивертикулеза отсутствуют. С развитием дивертикулита появляются боли внизу живота, неустойчивый стул, снижение аппетита, тошнота, иногда рвота. Выраженное воспаление сопровождается субфебрилитетом и лейкоцитозом. Пальпация живота в зоне поражения вызывает резкую боль, отмечается умеренное напряжение мышц.

Клиническая картина весьма сходна с таковой при остром аппендиците, но все симптомы выявляются слева. На фоне дивертикулита может произойти перфорация дивертикула в свободную брюшную полость с развитием перитонита. При перфорации в забрюшинную клетчатку развивается ее флегмона.

Другим осложнением дивертикулита является формирование абсцессов в замкнутой полости дивертикула. Прорыв дивертикула в кишку ведет к выздоровлению. При прорыве абсцесса в брюшную полость развивается перитонит, в полый орган – внутренний свищ.

Длительно существующий дивертикулит ведет к возникновению спаечного процесса, вследствие чего нередко развивается кишечная непроходимость.

Иногда вследствие эрозии артериального ствола, расположенного у шейки дивертикула, возникает кровотечение.

Диагностика дивертикулеза основывается на данных

анамнеза, результатах рентгенологического и колоноскопического исследований. Однако при дивертикулите выполнение этих исследований опасно в связи с возможностью перфорации дивертикула. В случае возникновения кровотечения ирригоскопия может применяться и как лечебный метод, обеспечивая тампонирование барием полости дивертикула с кровоточащим срезом.

Лечение дивертикулеза преимущественно консервативное и направлено на нормализацию стула и снятие спастических и воспалительных изменений толстой кишки. В связи с этим больному назначают диету, спазмолитики, антибиотики, сульфаниламиды, теплые клизмы с растворами антисептиков. Показаниями к хирургическому лечению являются перфорация дивертикула, развитие кишечной непроходимости, внутренних свищей, массивное кровотечение, выраженный дивертикулит с частыми обострениями при неэффективности консервативного лечения. При дивертикулите толстой кишки удаляют пораженный участок кишки (гемиколэктомия, резекция сигмовидной кишки).

Лекция 4. Тазовый абсцесс.

Клиника. Диагностика. Лечение

Абсцесс малого таза встречается сравнительно часто, чему способствует стекание экссудата, крови и гноя в нижние отделы брюшной полости. Основными причинами его развития являются *острый деструктивный аппендицит*, в ходе оперативного лечения которого брюшная полость была недостаточно осушена, гнойные гинекологические заболевания. Несколько реже тазовый абсцесс является следствием перенесенного *разлитого гнойного перитонита*.

Клиника и диагностика. Больные предъявляют жалобы на постоянные интенсивные боли в нижней части живота, тенезмы. При выраженной воспалительной инфильтрации стенки прямой кишки и мочевого пузыря отмечаются недержание кала и газов, дизурия. Температура значительно колеблется в течение дня (на 2—3 °С), повышена до 39 °С. При пальпации живота передняя брюшная стенка безболезненна, напряжение мышц и перитонеальные симптомы отсутствуют. Ректальная температура повышена.

Основной метод диагностики – пальцевое исследование прямой кишки. При этом определяется плотный инфильтрат, вдающийся спереди в просвет прямой кишки, резко болезненный. У женщин при вагинальном исследовании мож-

но выявить нависание заднего свода влагалища, болезненность при смещении шейки матки. При бимануальном исследовании можно примерно определить размеры гнойника. В анализе крови – значительный лейкоцитоз со сдвигом формулы влево, ускорение СОЭ.

Лечение. В стадии инфильтрата – консервативное: антибиотики, физиотерапия. При развившемся гнойнике показано оперативное вмешательство. Под общим обезболиванием производят пункцию и вскрытие гнойника через переднюю стенку прямой кишки с последующим дренированием.

Лекция 5. Болезнь Крона. Клиника. Диагностика. Показания к операции

Болезнь Крона (терминальный илеит, регионарный энтерит) – хроническое неспецифическое воспалительное заболевание, которое может поражать любой отдел пищеварительной трубки от пищевода до прямой кишки. Однако чаще всего страдает терминальный отдел подвздошной кишки.

Причинами заболевания могут быть инфекция, функциональная недостаточность илеоцекального канала, хронические сосудистые расстройства, аллергические факторы, аутоиммунные процессы, конституциональные и генетические факторы.

По клиническому течению различают 4 формы заболевания:

1) острый терминальный колит, напоминающий острый аппендицит;

- 2) хронический энтерит, сопровождающийся приступообразными болями и появлением в кале слизи и крови;
- 3) стенозирующий илеит с явлениями кишечной непроходимости;
- 4) илеиты, сопровождающиеся образованием наружных или внутренних свищей.

Заболевание развивается чаще у мужчин в возрасте от 20 до 40 лет. Иногда начало заболевания напоминает острый аппендицит: внезапно появляются острые боли в животе, тошнота, рвота, задержка стула. В других случаях боли приступообразные, появляются после приема пищи, сопровождаются приносящим облегчение жидким стулом с примесью крови. Отмечается высокая температура – 39—40 °С. Лейкоцитоз со сдвигом формулы влево, эозинофилия, лимфопения. При осмотре живот напряжен и болезнен в правой половине и правой подвздошной области. В некоторых случаях видна перистальтика кишечника. Симптом Щеткина—Блумберга умеренно выражен. При ректальном исследовании могут быть выявлены следы крови. Заболевание может подвергнуться обратному развитию или осложниться перфорацией кишки.

При хронической форме заболевание развивается постепенно, в течение нескольких лет и сопровождается болями в животе, обычно в околопупочной или правой подвздошной области, тошнотой, рвотой, поносом, иногда с примесью крови, уменьшением массы тела, психастенией, лихорад-

кой, развитием анемии, гипопропротеинемии. При пальпации в нижнем отделе живота справа может определяться опухолевидное образование. Заболевание нередко сопровождается анальной патологией в виде свищей, трещин, абсцессов или поражением других органов: возникают афтозные язвы языка, узловая эритема, артриты, спондилез, холангит, абсцессы и цирроз печени. Могут наблюдаться осложнения в виде язвенного колита, стеноза пораженного участка кишки с явлениями частичной или полной кишечной непроходимости и очень резко выраженной перфорацией кишечной стенки.

При рентгенологическом исследовании выявляются спазм и отечность стенки кишки, утолщение складок, неправильность контуров, дефекты наполнения и признаки стеноза. Изменения толстой и прямой кишки могут быть выявлены при ректороманоскопии и фиброколоноскопии. Необходимо проводить биопсию пораженной слизистой оболочки кишки, а также язв и свищей области заднего прохода.

Лечение болезни Крона чаще консервативное. Проводятся диетическое лечение, витаминотерапия, антибактериальное, кортикостероидное и симптоматическое лечение. В период обострения больные должны находиться на постельном режиме.

При неэффективности консервативной терапии и развитии тяжелых осложнений заболевания (перфорации, кровотечения, кишечной непроходимости) показано хирургическое вмешательство. Оно заключается в резекции поражен-

ного участка кишки, вскрытии абсцессов, ликвидации свищей.

Однако полного выздоровления у большинства больных не наступает, так как болезнь Крона склонна к рецидивированию с вовлечением в патологический процесс новых участков пищеварительного тракта.

Лекция 6. Тромбоз сосудов тонкого кишечника. Клиника. Лечение

Тромбоз и эмболия брыжеечных сосудов представляют собой тяжелую патологию среди острых хирургических заболеваний органов брюшной полости и сопровождаются высокой послеоперационной летальностью (90—92 %). Чаще всего поражается верхняя брыжеечная артерия (96 %) и значительно реже нижняя (4 %).

Причиной эмболии служат облитерирующие заболевания сосудов, гипертоническая болезнь, кардиосклероз, эндокардит, портальная гипертензия, злокачественные новообразования и другие заболевания. Тромбоз и эмболия брыжеечных сосудов могут развиваться после травм органов брюшной полости, в послеоперационный период при операциях по поводу ущемленных грыж, острой кишечной непроходимости и др.

Клиника

Начало заболевания внезапное, с острой приступообразной болью в животе, через несколько часов боль принимает постоянный характер, не имеет четкой локализации. Появляются тошнота, рвота, которая нередко бывает кровавой, отмечается задержка стула и газов, у части больных имеет место кровавый понос. Больные беспокойны, принимают вы-

нужденное положение – коленно–локтевое или на спине с подтянутыми к животу ногами. Лицо становится бледным, осунувшимся, покрыто холодным потом.

Наблюдающиеся вначале кратковременное замедление пульса и подъем артериального давления сменяются тахикардией и падением давления. Язык становится сухим, живот вначале мягкий, несколько вздут, болезненный в нескольких отделах, иногда наблюдается тимпанит, а в редких случаях – изолированная тупость над местом инфаркта кишки (симптом Мондора). Перитонеальные симптомы отсутствуют, перистальтика не выслушивается. Наблюдается лейкоцитоз, иногда глюкозурия.

По мере развития инфаркта кишки локализация болей меняется в соответствии с пораженным участком кишечника. Нарастание интоксикации свидетельствует о развитии перитонита, характеризующегося более поздним появлением мышечного напряжения и симптома Щеткина—Блумберга.

Лечение

Исход заболевания зависит от сроков оперативного вмешательства. Поэтому уже во время транспортировки больного в стационар проводятся введение спазмолитиков, антикоагулянтов, инфузионная терапия.

При тромбозе брыжеечных сосудов показана лапаротомия, во время которой определяют объем операции.

Лекция 7. Абсцессы брюшной полости. Этиология. Клиника. Диагностика. Лечение

В связи с высокими пластическими свойствами брюшины воспалительный процесс, исходящий из первичного очага инфекции, нередко принимает ограниченный характер. Развитию отграничения способствуют сращения, возникающие между органами, сальником и париетальной брюшиной. Формируется своеобразная пиогенная капсула, препятствующая распространению процесса. Эта форма воспаления брюшины обозначается как отграниченный перитонит или абсцесс брюшной полости. Локализация такого очага может быть различной. Она зависит от месторасположения первичного очага инфекции (червеобразный отросток, желчный пузырь, женские половые органы), а также от перемещения гнойного экссудата под действием силы тяжести или распространения инфекции по лимфатическому и венозному пути.

К абсцессам брюшной полости относят *поддиафрагмальный абсцесс, абсцесс малого таза, периаппендикулярный абсцесс* и *межкишечные абсцессы* (одиночные и множественные).

Поддиафрагмальный абсцесс локализуется в правом или левом поддиафрагмальном пространстве и является ослож-

нением различных острых хирургических заболеваний органов брюшной полости: аппендицита, острого холецистита, перфоративной язвы желудка и двенадцатиперстной кишки, острого панкреатита и различных операций на органах брюшной полости, а также травм и огнестрельных ранений брюшной полости.

Клиника и диагностика. Основная жалоба – постоянные боли, локализующиеся в правом или левом подреберье, которые могут иррадиировать в спину, лопатку, надплечье за счет раздражения окончаний диафрагмального нерва. Кроме того, больных беспокоят тошнота, икота. Типичным является наличие затянувшейся лихорадки, ремиттирующий характер ее, ознобы. Пульс учащен до 100—110 ударов в минуту. Характерно появление одышки.

При осмотре отмечается вынужденное положение больного на спине или на боку, иногда полусидя. Язык суховат, обложен налетом грязно-серого цвета. Живот несколько вздут, болезненен при пальпации в подреберье, в межреберных промежутках соответственно локализации гнойника. При значительных размерах поддиафрагмального абсцесса определяется асимметрия грудной клетки за счет выпячивания нижних ребер и межреберий. Поколачивание по реберной дуге резко болезненно. Может быть болезненным «френикус-симптом». При перкуссии определяется увеличение верхней границы печени; становится доступной пальпации и нижний край печени, что может создать ложное

представление об увеличении размеров самой печени.

В общем анализе крови выявляют лейкоцитоз со сдвигом влево, нейтрофилию и ускорение СОЭ.

Решающую роль при поддиафрагмальном абсцессе играет рентгенологическое исследование. Отмечаются высокое стояние правого купола диафрагмы, утрата его куполообразной формы, уплощение и резкое ограничение подвижности. Прозрачность легочного поля понижается за счет ателектаза нижней доли правого легкого или развития «сосудистого» экссудативного плеврита. Прямым рентгенологическим симптомом поддиафрагмального абсцесса является наличие уровня жидкости с газовым пузырем над ним.

Лечение – хирургическое вскрытие и дренирование гнойника. Оперативное лечение представляет значительные трудности в связи с опасностью вскрытия свободной полости плевры или брюшины и инфицированию их. В связи с этим путь к поддиафрагмальному гнойнику должен быть наиболее коротким и без вскрытия серозных полостей. Известны 2 доступа к поддиафрагмальному пространству: чрезбрюшинный; внебрюшинный доступ по А. В. Мельникову или со стороны спины с резекцией ребер. Последний предпочтительнее, так как удается избежать массивного бактериального обсеменения брюшной полости. При использовании этого метода разрез производится по ходу 11–12 ребра от паравертебральной до средне-подмышечной линии. Рассекается задний листок надкостницы, отыскивается переходная складка

плевры, которая тупым путем отслаивается от диафрагмы сверху, после чего вскрывается диафрагма и опорожняется гнойник.

Следует помнить о возможности рецидива поддиафрагмального абсцесса при неполном его опорожнении или образовании гнойника в новом месте.

Межкишечные абсцессы развиваются на ограниченном участке брюшины, замкнутом петлями кишечника (чаще тонкой кишки), его брыжейкой, иногда сальником. Они развиваются в результате деструктивного аппендицита, прободной язвы желудка и двенадцатиперстной кишки, после перенесенного разлитого гнойного перитонита.

Клиника и диагностика: тупые боли в животе умеренной интенсивности, периодическое вздутие живота. По вечерам возникает повышение температуры тела до 38 °С и выше. Живот остается мягким, признаков раздражения брюшины нет, лишь при близкой локализации гнойника к передней брюшной стенке и при его больших размерах определяется защитное напряжение мышц передней брюшной стенки. В крови определяют умеренный лейкоцитоз, увеличение СОЭ. При достаточно больших размерах абсцесса рентгенологически выявляют очаг затемнения, значительно реже с уровнем жидкости и газа. Диагностика межкишечных абсцессов достаточно трудна. Определенную помощь может оказать ультразвуковое исследование.

Лечение хирургическое: вскрытие и дренирование поло-

сти гнойника. Доступ осуществляют строго в месте проекции абсцесса на брюшную стенку.

Лекция 8. Перитонит.

Классификация. Клиника.

Принципы лечения

Перитонит – острое или хроническое воспаление брюшины, сопровождающееся как местными, так и общими симптомами заболевания, серьезными нарушениями функций важнейших органов и систем организма. Под термином «перитонит» понимают острый разлитой процесс, вызванный микробной флорой.

Классификация перитонита

По характеру проникновения микрофлоры в брюшную полость различают:

1) *первичные перитониты* – микрофлора попадает в брюшную полость гематогенным, лимфогенным путем или через маточные трубы. Встречаются редко;

2) *вторичные перитониты* – обусловлены проникновением микрофлоры из воспалительно измененных органов брюшной полости, при перфорации полых органов, проникающих ранениях живота и при несостоятельности швов анастомозов. Встречаются в подавляющем большинстве случаев.

* По характеру клинического течения различают:

1) *острый перитонит* – наиболее частая форма;

2) *подострый перитонит*;

3) *хронический перитонит*.

По этиологическому фактору:

1) перитониты, вызванные микрофлорой желудочно–кишечного тракта – кишечной палочкой, стафилококками, стрептококками, энтерококками, анаэробами и др. При этом из перитонеального экссудата высевают смешанную микрофлору;

2) перитониты, *вызванные микрофлорой*, не имеющей отношения к желудочно–кишечному тракту, – гонококками, пневмококками и др. При этом высеивается монокультура;

3) *асептические* (абактериальные) перитониты, вызванные попаданием в брюшную полость различных агрессивных агентов неинфекционного происхождения – крови, мочи, желчи, панкреатического сока.

* По характеру выпота в брюшной полости:

1) *серозный*;

2) *фибринозный*;

3) *фибринозно–гнойный*;

4) *гнойный*;

5) *геморрагический*;

6) *гнилостный*.

По распространенности воспалительного процесса на поверхности брюшины:

1) *отграниченный перитонит* (абсцесс) – четко отграничен от остальных отделов брюшной полости спайками,

фибринозными налетами, большим сальником и другими органами брюшной полости. Наиболее часто встречаются периаппендикулярные, поддиафрагмальные, подпеченочные, межкишечные и тазовые абсцессы;

2) **диффузный разлитой перитонит** – поражает большую или меньшую площадь брюшины без четких анатомических границ и тенденции к ограничению:

а) **местный диффузный перитонит** – локализован в непосредственной близости от источника инфекции и занимает только одну анатомическую область живота;

б) **распространенный диффузный перитонит** – занимает несколько анатомических областей живота;

в) **общий перитонит** – поражение всей брюшины;

В хирургической практике чаще всего встречается разлитой острый гнойный перитонит.

В клинике различают 3 стадии:

– **реактивная**. В первые часы от начала заболевания преобладает болевой синдром. Наблюдаются тошнота, задержка стула и газов. Брюшная стенка становится напряженной, появляются симптомы раздражения брюшины, тахикардия, повышение температуры. Язык становится сухим. Нарастает лейкоцитоз с нейтрофильным сдвигом влево;

– **токсическая**, 2—3 дни заболевания. Состояние ухудшается, больной беспокоен, появляются одышка, заостряются черты лица, язык сухой. Появляются признаки пареза кишечника – живот вздут, напряжение брюшной стенки вы-

ражено меньше, сохраняются симптомы раздражения брюшины, перестает прослушиваться перистальтика кишечника, наблюдается задержка стула, газов. Рвота усиливается, и рвотные массы приобретают кофейный оттенок. Нарастает лейкоцитоз с резким нейтрофильным сдвигом и появлением иных форм. Интоксикация приводит к нарушению функций других органов и в первую очередь к явлению печеночно-почечной недостаточности. Нарастают нарушения электролитного и белкового обмена, усиливается ацидоз. Диурез понижается, в моче появляются белок, цилиндры, эритроциты;

– *терминальная*. Может протекать различно. В результате лечения к 3—6 дню с момента заболевания наступает отграничение воспалительного процесса с уменьшением интоксикации и улучшением состояния больного.

При прогрессировании процесса на 4—5 день, а иногда и раньше, наступает мнимое улучшение состояния больного. Боли в животе уменьшаются, однако объективные показания свидетельствуют о тяжелой интоксикации. Черты лица заострены, глаза западают, страдальческое лицо, неподвижное положение тела, частая рвота или срыгивание зеленоватой или коричневатой жидкостью. Живот вздут, мягкий, язык сухой, обложен налетом, пульс частый, слабого наполнения, дыхание поверхностное, брюшная стенка в дыхании не участвует. Смерть наступает на 4—7 сутки.

Конец ознакомительного фрагмента.

Текст предоставлен ООО «ЛитРес».

Прочитайте эту книгу целиком, [купив полную легальную версию](#) на ЛитРес.

Безопасно оплатить книгу можно банковской картой Visa, MasterCard, Maestro, со счета мобильного телефона, с платежного терминала, в салоне МТС или Связной, через PayPal, WebMoney, Яндекс.Деньги, QIWI Кошелек, бонусными картами или другим удобным Вам способом.