




Владимир Лесько

СКЛЕРОТЕРАПИЯ ВАРИКОЗНОЙ БОЛЕЗНИ

ПРАКТИЧЕСКОЕ РУКОВОДСТВО



СУПЕР Издательство

Владимир А. Лесько
Склеротерапия
варикозной болезни.
Практическое руководство

http://www.litres.ru/pages/biblio_book/?art=39956321

*Склеротерапия варикозной болезни: СУПЕР Издательство; Санкт-Петербург; 2017
ISBN 978-5-907137-23-3*

Аннотация

Книга посвящена актуальной и недостаточно освещенной в литературе теме склеротерапии варикозной болезни. Автором приведены сведения о нормальной анатомии, патологии вен нижних конечностей, патофизиологии варикозной болезни и ее диагностике, в т. ч. ультразвуковой, в преломлении к конкретной задаче книги. Детально описаны методики, технические приемы и практическое исполнение флебосклерозирования различных форм, стадий заболевания и его осложнений. Автором на опыте лечения 3010 пациентов убедительно доказана эффективность и безопасность флебосклерозирования как косметических форм варикоза, так и мегавен, ликвидации вертикальных и перфорантных рефлюксов. Результаты лечения и практические выводы сделаны на основе собственного материала и анализа 243 источников русскоязычной и зарубежной литературы.

Иллюстративный материал представлен 248 рисунками и фото, большинство из которых исполнены автором. Книга предназначена для хирургов, ангиохирургов, флебологов, специалистов ультразвуковой диагностики.

Содержание

Список сокращений	6
Введение	7
Глава 1	10
Глава 2	35
Конец ознакомительного фрагмента.	45

В. А. Лесько
Склеротерапия
варикозной болезни
(практическое
руководство)

Рецензент: И. Н. Гришин, Заслуженный деятель науки РБ, лауреат Государственной премии РБ, академик БАМН и АМН Украины, доктор медицинских наук, профессор

© В. А. Лесько, 2017

© ООО «СУПЕР Издательство», 2017

* * *

Список сокращений

А-В– артериовенозные

БПВ– большая подкожная вена

ДКСТ– дуплексконтролируемая склеротерапия

ДКПСТ– дуплексконтролируемая пенная склеротерапия

ДЛС– дерматолипосклероз

ЖСТ– жидкостная склеротерапия

КПЖСТ– комбинированная пенно-жидкостная склеротерапия

ЛКВС– латеральная краевая вена стопы

МКВС– медиальная краевая вена стопы

МПВ– малая подкожная вена

ПСТ– пенная склеротерапия

СПС– сафенопоплитеальное соустье

СТ– склеротерапия

СФС– сафенофemorальное соустье

ТЭЛА– тромбоэмболия легочной артерии

УЗИ– ультразвуковое исследование

ХВН– хроническая венозная недостаточность

ЦДК– цветное доплеровское картирование

ЭОС– этоксисклерол

Введение

Вряд ли на сегодняшний день существует более распространенное и довлеющее над человечеством заболевание периферических сосудов, чем варикозное расширение вен. И с другой стороны, нет подобной другой болезни, к которой бы с таким невниманием и, можно сказать, безразличием относились бы и пациенты, и практические врачи. Между тем безобидное на первый взгляд заболевание таит в себе угрозу таких тяжелых осложнений как тромбозы вен с возможной смертельной эмболией и инвалидизирующие пациентов трофические язвы.

В то же время нельзя сказать, что заболевание обделено вниманием специалистов к этой проблеме. Постоянно разрабатываются и совершенствуются методы диагностики и лечения, проводятся научно-практические конференции, вопросы варикозной болезни обсуждаются на международных съездах флебологов. Но по-прежнему основным методом лечения в практическом здравоохранении остается на сегодняшний день оперативный. Между тем операция таит в себе угрозы как самой операции и обезболивания, так и послеоперационных общих и местных осложнений. Прошла эра т. н. радикальных операций. Сегодня большинство флебологов понимает, что решить проблему варикозных вен скальпелем нельзя. Лечение заболевания – это кропотливый дли-

тельный, практически пожизненный, процесс, включающий в себя большое число этапных терапевтических мероприятий.

В выпускаемых ежегодно книгах, посвященных лечению варикозного расширения вен, подробно рассматриваются методики операций, ее отдельные этапы, технические приемы, предлагаются малотравматичные варианты. Однако во всех изданиях ведущих флебологов только 1–3 страницы отводятся методу склеротерапии.

Более чем вековая история склеротерапии обросла множеством мифов, основными из которых являются малая эффективность и опасность метода. В то же время мировой флебологический опыт последних десятилетий убедительно показал высокую результативность и безопасность склеротерапии варикозной болезни.

Медленное внедрение в отечественную практику флебосклерозирования объясняется еще и тем, что в русскоязычной литературе практически отсутствуют издания, в которых бы методически подробно освещался бы как сам метод, так и ведение больных после лечения, особенности диспансеризации.

Залогом успешного квалифицированного лечения любого заболевания, и не исключением является варикозная болезнь, является глубокое знание анатомии вен, физиологии и патологии венозного оттока, что нашло отражение в данной работе. Предлагаемая широкому кругу врачей, прежде

всего хирургам и ангиохирургам, книга отражает историю метода склеротерапии, взгляды и подходы различных мировых флебологических школ, диагностические и тактические приемы, особенности методик и техники флебосклерозирования. Книга иллюстрирована 248 фотографиями и рисунками, что помогает уловить все детали такого тонкого, трудоемкого и искусного метода, каким является склеротерапия.

39-летний опыт автора во флебологии, в течение которого оперировано и пролечено методом склеротерапии более 4 тысяч пациентов, изучение 240 источников мировой литературы, анализ сложных случаев и осложнений, ошибок при лечении больных стали основой данной книги.

Глава 1

История склеротерапии

Предполагается, что первая попытка склерозирования варикозной вены была осуществлена Гиппократом путем проколов вен, что в условиях отсутствия асептики приводило к инфицированию вены и ее вторичному тромбозу.

Первым, кто предложил идею склерозирования вен, был J. Elsholz [25], лейбврач из Бранденбурга. В 1667 г. пациентам с трофической язвой он вводил шприцем для клизм в хирургическим путем открытую вену вблизи трофической язвы раствор подорожника. Добиться заживления трофической язвы подобным методом ему не удалось.

Со второй половины 17 столетия проводились исследования действия на животных различных растворов для инъекций. Но только благодаря изобретению в 19 столетии стеклянных и металлических шприцев и канюль стало возможным точное дозирование инъецируемых растворов.

Лионский врач-ортопед M. Pravaz, [53] приобрел известность в качестве первого изобретателя правильно функционирующего шприца. Это была конструкция из стекла и плотной резины с кожаной колбой. В терапевтическом бюллетене от 15 апреля 1853 года Pravaz описал закрытие аневризмы подколенной артерии в области коленного сустава через 5

минут после инъекции полуторахлористого железа. В эти же годы появились сообщения Cassaignac (1853–1854), Debout (1853), Weinlechner (1876), Burroughs (1880) об успешном лечении внутривенными инъекциями препаратов железа варикозно расширенных вен.

Однако, несмотря на достигнутые успехи, после длительного обсуждения инъекционного лечения варикозных вен на хирургическом конгрессе в Лионе в 1894 г метод был отвергнут ввиду большой частоты осложнений.

Первыми, систематически использовавшими в Германии флебосклерозирующую терапию, были P. Scharff [59] и N. Brann [20]. Они провели первые склерозирования вариксов с помощью сублимата и в 1910 г. опубликовали 90 случаев своих наблюдений. K. Linser и P. Linser в 1925 г [44, 45] сообщают об успешных результатах применения бихлорида ртути и раствора сублимата для лечения вариксов. Они использовали в своей практике в качестве склероагентов также 30 % алкоголь, 66 % раствор виноградного сахара, 15–20 % раствор поваренной соли. В связи с тем, что раствор соли вызывал судороги ног, они добавляли к нему анестетик прокаин. Этот состав получил торговое наименование Varicophthin.

Насыщенный раствор поваренной соли приводил к хорошему склеротерапевтическому эффекту. А вытеснение воды из поврежденной интимы вены приводило к вращанию тромба и его безопасности в плане эмболии. Раствор не да-

вал аллергических реакций, но вызывал тяжелые некрозы при паравазальной инъекции. N. Sadick [55] уменьшил концентрацию хлористого натрия до 11,7 % и с успехом применил его при лечении 600 больных.

Один из основателей французской флебологической школы парижский врач J. Sicard [61, 62] испробовал для склеротерапии в 1920 г. соду в виде 10–30 % раствора, однако в связи с наступающими массивными некрозами от их использования вскоре отказался. Автор предложил свою методику склеротерапии варикоза. В 1928 г. J. Sicard успешно применил салицилат натрия при лечении более 200 пациентов с варикозной болезнью. Одним из принципиальных подходов французской флебологической школы, действующих и по сей день, является высказанное J. Sicard категорическое отрицание необходимости эластической компрессии.

Один из «апостолов» французской флебологии R. Tournay [67, 68] использовал 10–15 % раствор салицилата натрия для лечения телеангиэктазий и 50–60 % раствор для лечения больших вариксов. Для склерозирования телеангиэктазий и ретикулярного варикоза он применял также растворы хроматглицерина в виде 15–20 % концентрации. Преимущества глицерина – в бесцветности раствора, отсутствии побочных реакций, некрозов. В 1928 г. Tournay описывает во всех деталях нисходящую склеротехнику.

Позднее в 1956 г. P. Flückiger [30] также рекомендовал так называемую ретроградную технику, при которой рас-

твор склероагента вводился ниже точки высокого давления в дистальном направлении. Преимуществами методики, как считал автор, являются медленное разведение склерозанта и лучшее заполнение несостоятельных боковых ветвей.

Вскоре салицилат натрия, как и многие другие препараты (растворы йод-танина, фенола, сулемы и т. д.), обладающие флебосклерозирующей активностью, были оставлены вследствие сильных болей и судорог при введении, частых тяжелых (кожные некрозы, нагноения, венозные тромбозы), нередко фатальных (сепсис, анафилактический шок, тромбоэмболия легочной артерии) осложнений.

Распространению склеротерапии способствовала высокая частота летальных исходов после хирургических вмешательств. Однако вслед за ростом популярности вновь последовала дискредитация инъекционного метода. После долгих лет исследований в области склеротерапии (между 1927 и 1937 гг.) клиника Мэйо в связи с высокой частотой рецидивов выразила неудовлетворение результатами лечения и посвятила себя исключительно хирургии.

В 1930 г. Rogers & Winchester для инъекционного лечения варикозных вен стали широко использовать препараты жирных кислот – 5 и 10 % водные растворы морруата натрия, более известного под названием Varicocid. Однако варикоцид, имевший в своем составе пирогенную субстанцию масляную кислоту, вызывал венозные тромбозы и аллергические реакции вплоть до шокового состояния. Последние со-

общения об использовании варикоцида приходится на 80-е годы прошлого столетия.

В конце 40-х годов для склерозирования варикозных вен стали применять концентрированные растворы сахаров (инвертаза, глюкоза, растворы виноградного сахара, левулеза). Их недостатками были необходимость применения больших доз для достижения склерозирующего эффекта и, как следствие этого, развитие тромбозов глубоких вен, возможность тромбоэмболии. Кроме того, отмечались резко болезненные судороги ног.

Новой эрой в прогрессе склеротерапии стало изобретение анионных детергентов. Их действие основано на денатурации белков эндотелия вены и как следствие этого на лизисе эндотелиальных клеток. Из этой группы распространение получил тетрадецилсульфат натрия. Он был открыт в США в 1946 г. Рейнером и под названием Sotradecol выпускается там и в настоящее время в 1-, 3- и 5 % концентрации с добавлением бензилового алкоголя. Позже тетрадецилсульфат натрия был представлен во Франции в виде 3- и 5 % растворов с добавкой салицилового алкоголя под названием Thrombovar. К отрицательным побочным эффектам этой группы склерозантов относится возможность анафилактического шока при повторном введении препарата и образование тяжело поддающихся лечению некрозов при паравазальном введении.

История синтезирования другого склеропрепарата груп-

пы анионных детергентов этоксисклерола начинается с 1930 года, когда фирма «Kreussler Pharma» начала изучение свойств Alkylpolyglykoether. Была выделена субстанция, которая вызывала отчетливое аналгетическое действие на слизистую полости рта. В конце 1940, начале 50-х годов группа исследователей под руководством К. Soering начала промышленное производство препарата для местной и проводниковой анестезии Aethoxysklerol. В процессе изучения вещества выявлено его повреждающее действие на стенку сосуда при интравазальном введении. В связи с наступающей при внутривенной инфузии препарата облитерацией сосуда применение полидоканола как анестетика было прекращено.

Однако научный медицинский руководитель «Kreussler Pharma» О. Henschel [38] использовал это побочное действие синтезированной субстанции, которая сегодня известна как Laurogrogol 400, в качестве препарата для склеротерапии. При этом Henschel испытал действие этоксисклерола вначале на себе. Получить клиническую поддержку помогло обезболивающее свойство склерозанта. О. Henschel доказал, что вещество обладало крайне низкой аллергенностью и при правильной технике не вызывало некрозов, которые при использовании других препаратов были не так редки. Первым врачом, применившим пену этоксисклерола для лечения варикозных вен еще до официального допуска препарата, был Р. Lunkenheimer (1967 г.). В 1966 г.

Aethoxysklerol был зарегистрирован как склерозирующее средство и представлен врачам.

Из неорганических препаратов в первую очередь использовались растворы йода. В 1959 г. К. Sigg и E. Imhoff в совместной работе представили Varigloban. В 1961 г. E. Imhoff [42] запатентовал йодсодержащие склеровещества в Германии. Йодсодержащие склерозанты как химический раздражитель вызывают сильную десквамацию эндотелия вследствие денатурации белка, быстрое и необратимое повреждающее воздействие на все слои венозной стенки и приводят к образованию плотных тромбов. Их преимущества – в сильном и стойком склероэффekte при лечении изолированного первичного варикоза и отсутствие аллергии. К. Sigg [60] на 185000 инъекций только у 2 пациентов наблюдал симптомы легкой непереносимости. К другим плюсам растворов йода относятся отсутствие тератогенного действия и возможность применения во время беременности.

Отрицательными сторонами склеропрепаратов этой группы можно считать высокую частоту гнойно-некротических осложнений и аллергических реакций. К недостаткам йода относится также его темный цвет и вследствие этого плохая видимость рефлюксной крови в шприце. В 2003 г. Varigloban был изъят из торговли вследствие его низкого научного признания и невостребованности.

4 мая 1968 года на заседании французского общества флебологов E. Imhoff (Цюрих) и R. Stemmer (Страсбург) [41]

провели анализ и перечислили 18 препаратов, применявшихся для склеротерапии на протяжении 113 лет.

Большим событием во флебологии стал выпуск в 1972 г. R. Tougnay [69] книги «Склерозирование варикоза», которая пережила четыре переиздания во Франции и Италии. В ней автор суммировал все до этого известные знания в области флебосклерозирования.

Другой французский флеболог R. Stemmer [64] расширил школу склеротерапевтов не только во Франции, но и в Германии. Обе флебологические школы, как и врачи обеих стран, были знакомы друг с другом и делились искусством склеротерапии.

В истории развития флебосклерозирующей терапии большое место занимает швейцарский флеболог K. Sigg [59], предложивший альтернативную французской технике склеротерапии, получившую в последующем название «швейцарской» или «восходящей». К тому времени венозная хирургия давала много осложнений, поэтому методика Sigg открыла перед флебологами новые горизонты.

В 50-х годах K. Sigg открыл прием венозных больных в женской университетской клинике Базеля. Склеротерапию автор проводил вариглобином в концентрации от 0,5 до 12 %, при этом использовал для инъекции не более 0,5 мл препарата, работал стеклянными шприцами, применял технику воздушного блока, первым склерозировал вариксы у беременных женщин.

В конце 60-х годов ирландский хирург G. Fegan [27, 28] разработал оригинальную технику лечения, которая вошла во флебологическую практику под названием техники «пустой вены» и принесла ее автору международную известность. Феган ввел термин «компрессионная склеротерапия», подчеркивая необходимость немедленной, адекватной, непрерывной и продолжительной компрессии конечности после инъекции склерозанта.

Прорывом в склеротерапии варикозных вен стало совершенствование техники воздушного блока. Основателем этой техники является американец E. Orbach [49], который в 1944 г. экспериментально и клинически разработал технику «Airblok». Максимальная доза вводимого автором воздуха составляла 3 мл. Дальнейшее развитие эта методика получила в работах R. Foote – 1944 г. [31], K. Sigg – 1949 г. [59], A. Ree – 1953 г. [54], P. Flückiger – 1963 г. [29, 30], E. Lunkenheimer – 1963 г. [46], G. Hauer – 1984 г. [37], M. Schadeck – 1985 г. [57], J. Cabrera – 1995 г. [24], A. Monfreux – 1997 г. [48], L. Tessari – 2000, 2001 гг. [65, 66] и других.

K. Sigg по методике Orbach беспроблемно пролечил 4000 больных с венами большого калибра. K. Sigg ввел понятие «Foamblock» – пеноблок. Оригинальность его методики заключалась в том, что он вводил вначале пену, а затем жидкий склерозант в пенный блок.

Изучая патогенез флебосклероза, E. Orbach в 1950 г. [50]

впервые описал наступление спазма сосуда после введения пены. Позднее методом дуплекс-контролируемой склеротерапии было подтверждено наступление вазоспазма, что было связано с первичным повреждением стенки сосуда на введение склерозанта (С. Hamel-Desnos [35], M. Schadeck [57], J. Wollman [70], R. Stemmer et al. [63]).

В 1953 г. норвежский врач А. Ree предложил свою технику получения пены путем взбалтывания раствора детергента в бутылке и последующей аспирации пузырей в шприц. Автор успешно пролечил 50 пациентов, вводя в зависимости от поперечника вены от 2 до 7 мл пены.

Р. Flückiger в 1956 г. предложил оригинальную технику получения пены. Он погружал конец конюли на $\frac{2}{3}$ среза в раствор склерозанта, затем производил аспирацию шприцем одновременно склероагента и воздуха. В 1963 г. Р. Flückiger [30] публикует новую технику получения пены с помощью насоса, перегоняющего склерозант с воздухом между двумя склянками. Он дополняет технику склерозирования содержанием ноги в поднятом состоянии не только во время введения пены, но и на несколько минут позднее, чтобы дать пене время заработать. Рекомендация Flückiger элевации конечности имеет особое значение для вен большого калибра. При этом он предупреждал, что выдавливание пены в дистальном направлении создает опасность ее попадания в глубокую венозную систему. Автор описывает технику ретроградной пенной склеротерапии и, в конечном итоге, полу-

чает лучшие результаты при использовании пены, чем при жидкостной склеротерапии.

В 1957 г. вышла работа Н. Mayer и Н. Brücke [47], которая была посвящена улучшению и стандартизации склеропены. Они создали шприц с двойным поршнем, один из которых был перфорирован. Применение полученной с помощью этого шприца пены давало хорошие клинические результаты. Отмечалось полное склерозирование просвета вены, реканализации вен и осложнений не наблюдалось. А. Frullini [32] использовал для получения пены адаптер и стерильный воздух.

Теника W. Gillesberger (1969 г.) [34] базируется на создании давления в шприце и засасывании в него одновременно склерозанта из колбы и воздуха через капиллярную щель. Техника простая, но ее недостатком является отсутствие возможности получения стандартной пены, которая зависит от типа шприца, иглы, прилагаемой щелевой насадки и содержания газа. G. Hauer в 1984 г. [37] запатентовал шприц-близнец для получения пены. Его пена получалась в соотношении склерозанта и воздуха 1:1 и не получила применения на практике.

Большое значение в совершенствовании техники имеют работы французов. А. Monfreux в 1997 опубликовал технику получения пены под названием «метод MUS». Принцип его техники в получении отрицательного давления в шприце, наполненном склерозантом и закрытом obturiruyushim

наконечником. При подтягивании поршня через узкую щель между стенкой шприца и поршнем поступал воздух, что приводило к образованию пены. Его техника была подхвачена в первую очередь французскими и итальянскими флебологами, и вследствие своей простоты получила широкое распространение. S. Sadoun и J. Benigni [56] в 1998 г. улучшили технику Monfreux, используя пластиковые шприцы.

В 2000 году итальянский флеболог L. Tessari предложил оригинальную турбулентную технику получения пены. Пена образовывалась при перемещении склерозанта между двумя шприцами, соединенными трехходовым краником. Путем поворота краника можно было изменять ширину провета от узкого до широкого, что позволяло создавать различную турбулентность и различного размера пузыри, тем самым регулируя вязкость пены.

В 2001–2003 гг. была предложена «Doppel-Spritzen-Systems» или «DSS-техника» (P. Ouvry et al. [52], C. Hamel-Desnos et al. [35], J. Wollman [70]). Использовались два 10 мл шприца: один из них омнификс-шприц, второй инъекционный шприц с Люер-насадкой, адаптер и 0,2 μm «Kits»-фильтр для предупреждения микробной и механической кантаминации воздуха.

В 3-компонентный омнификс-шприц через стерильный фильтр засасывалось 8 мл воздуха. Фильтр отсоединялся, в шприц добавлялось 2 мл 3 % раствора этоксисклерола. Через адаптер соединялся второй шприц. Вначале следовало 5

медленных насосных движений поршнями. После этого пена быстро и без давления перегонялась 7 раз из шприца в шприц для обеспечения ее гомогенности. Получалось 10 мл пены, которая содержала склерозант и воздух в соотношении 1:5 (1+4), с размером пузырей 70 мкм и периодом полураспада 2,5 мин.

Для приготовления пены общепризнано использование воздуха, хотя в истории пенной склеротерапии описаны методики с использованием кислорода, гелия, CO_2 (А. Monfreux, J. Cabrera). Однако пена, приготовленная из углекислого газа, быстро разрушалась. Использование других газов усложняло и удорожало процедуру.

Развитию склеротерапии во многом способствовали организационные мероприятия, создание научных обществ и практических школ флебологов.

4 марта 1947 г. R. Tourneau основал французское общество флебологов. С 1928 по 1982 гг. он открыл 180 лечебниц для флебологии, большей частью для склеротерапии вен. Он был также соинициатором открытия в марте 1957 г. общества флебологов в Германии, флебологического общества в Бенелюксе и Итальянской секции флебологов. 24 марта 1959 г. он основал «Международный союз флебологов», который способствовал развитию склеротерапии, ее распространению в странах Востока и Запады, Канаде, США. Президентом был избран E. Krieg, первый международный съезд флебологов состоялся в 1960 г. в Chambery. В 1960 г. Сиггом было ос-

новано Швейцарское общество флебологов. В 1999 г. была создана под руководством академика В. С. Савельева Ассоциация флебологов России.

Существенным развитием склеротерапии стало проведение ее под ультразвуковым контролем. В 1986 году на Всемирном конгрессе в Kyoto E. Brizzio с соавт. сделали сообщение о склеротерапии под УЗ-контролем [22]. Первое ультразвуковое исследование механизма склерозирования принадлежит M. Schadeck [57], который в марте 1987 г. доложил о склерозировании большой подкожной вены под контролем ультразвука. Затем в 1989 на конгрессе международного союза флебологов в Страсбурге официально введено понятие эхосклеротерапии, которая в последующем получила известность как дуплексконтролируемая склеротерапия или DKSV. Появилась возможность говорить о наличии малоинвазивной альтернативы операции флебэктомии. Вначале эта методика использовалась для склерозирования стволового варикоза в зонах риска. В последующем она нашла применение для лечения рецидивов варикоза после оперативного вмешательства и для склерозирования вариксов большого диаметра.

С 60-х годов прошлого столетия склеротерапия варикозных вен получила всеобщее признание в Европе и США.

В то же время в России данный метод не только не получил достаточного распространения, но и активно критиковался ведущими хирургами. Первыми врачами, приме-

нившими метод в России, считаются Е. И. Богданов (1862) и С. М. Янович-Чайнский (1864), введившие для склерозирования в вену препараты четыреххлористого железа. Авторы получили тяжелые осложнения и поэтому дальнейшего распространения данная методика не получила.

А. А. Опокин в 1930 г. [15] призывал к крайней щепетильности в технике процедуры. Он акцентировал внимание на опасности попадания склерозирующих веществ в паравазальные ткани с развитием тяжелых перифлебитов. А. А. Опокин считал, что принцип действия препаратов заключается в раздражении интимы с последующим развитием облитерации просвета вены. Он обосновал противопоказания к склеротерапии варикозных вен.

В то же время Д. Г. Маммамтавришвили и С. Л. Никурадзе [14] публикуют в 1937 г. результаты инъекционного лечения 8842 случаев варикозного расширения вен 30 % раствором бромистого натрия с 9 % рецидива. Методику «air-block» активно использовали при склеротерапии И. С. Жоров и С. А. Пигин (1969). Й. П. Даудярис (1984 г.) [7] определил показания для склерозирования вен в виде компенсированного варикоза, рецидивных вен, отказ больного или наличие противопоказаний к операции.

И все же в клиниках СССР превалировало мнение о «ненадежности» и опасности методики склеротерапии, и поэтому метод в государственной медицине страны практически не использовался.

Методика склеротерапии в России получила дальнейшее развитие на рубеже XX и XXI столетий. Так, если в материалах первых конференций Ассоциации флебологов России имеются отдельные сообщения по флебосклерозированию, то уже в работах III конференции (2001 г.) в 36 публикациях указывается об использовании склеротерапии как в виде самостоятельного метода, так и в комбинации с тем или иным оперативным вмешательством. Сторонниками метода являются В. Ю. Богачев и И. А. Золотухин [4,5], Г. Д. Константинова [9,10,16], А. И. Шиманко с соавт.[18], Ю. М. Стойко с соавт.[17], А. Ю. Крылов с соавт. [12] и др.

Постепенно распространяется метод флебосклерозирования и в других странах СНГ (Р. Э. Асамов [1] – Узбекистан; В. А. Лесько [13] и В. И. Петухов [11] – Беларусь; В. Г. Герасимов – Украина [6] и др.).

Активному продвижению метода пенной склеротерапии в России и странах СНГ способствовал научно-практический семинар «Варикозная болезнь – революция в лечении» с проведением мастер-класса по микропенной склеротерапии под ультразвуковым контролем, которую провел 13 апреля 2007 г. в г. Москва профессор Philip Coleridge Smith из Лондонского института вен.

Таким образом, более чем полуторавековая история флебосклерозирующей терапии приобрела в последние десятилетия второе дыхание. Помимо появления указанных выше высокоэффективных и безопасных склеропрепаратов, это

связано, по мнению Г. Д. Константиновой [9,10], также с другими факторами: во-первых, с общей тенденцией хирургии к миниинвазивному лечению, во-вторых, с новыми диагностическими методами (в частности, дуплексное сканирование), позволяющими осуществлять отбор пациентов для склеротерапии. В-третьих – с новым экономическим подходом к лечению хирургических заболеваний, переводу его из дорогостоящих стационаров на амбулаторный этап или же в стационары с коротким сроком пребывания пациента.

И. А. Золотухин и Т. А. Нитецкая [8] указывают на нерешенные стороны рассматриваемой проблемы. По мнению авторов, не выработаны четкие показания к применению флебосклерозирования и оптимальный алгоритм применения метода. Не определены категории больных варикозной болезнью, у которых компрессионная склеротерапия может применяться изолированно или в сочетании с оперативным вмешательством. Нет единого мнения относительно необходимости и регламента эластической компрессии при склеротерапии. Недостаточно четко сформулированы способы предупреждения и лечения возможных осложнений. Все перечисленное, по мнению авторов, подтверждает необходимость дальнейшего многостороннего изучения этого лечебного метода.

Литература

1. Асамов Р. Э., Шукуров Б. И. Склерозирующая терапия заболеваний вен нижних конечностей // Ангиология и сосудистая хирургия. – 2000.3 (приложение). – С. 10–11.
2. Беликов Л. Н., Суковатых Б. С., Родионов О. А. и др. Склеротерапия недостаточных перфорантных вен голени // Материалы третьей конференции ассоциации флебологов России. Ростов-на-Дону. – 2001. – С. 22–23.
3. Беляев М. В. Амбулаторное лечение варикозной болезни. Новокузнецк. – 2001. – 134 с.
4. Богачев В. Ю., Золотухин И. А. Первый опыт применения «FOAM-FORM» в склеротерапии. // Матер. 3-й конф. АФР. Ростов-на-Дону. – 2001. – С. 149.
5. Богачев В. Ю. Флебосклерозирующее лечение варикозной болезни. Современное состояние вопроса // Амбулаторная хирургия. – 2001. – № 2 (2). – С. 27–30.
6. Герасимов В. Г., Герасимов В. В. Организационно-тактические принципы хирургического лечения варикозной болезни нижних конечностей // Ангиология и сосудистая хирургия. – 2000.3 (приложение). – С. 41–42.
7. Даудярис Й. П. Болезни вен и лимфатической системы конечностей. – М. – 1984. – 192 с.
8. Золотухин И. А., Нитецкая Т. А. Флебосклерозирующее лечение варикозной болезни нижних конечностей (об-

зор литературы) // Варикозная болезнь. Компрессионная склеротерапия. Москва. – 1999. – С. 91–95.

9. Константинова Г. Д., Зубарев А. Р., Градусов Е. Г. Флебология. – М.: Издательский дом Видар-М. – 2000. – 160 с.

10. Константинова Г. Д. Спорные вопросы современной склеротерапии варикозной болезни вен нижних конечностей // Ангиология и сосудистая хирургия. – 1999. – Том 5. – № 4. – С. 71–74.

11. Косинец А. Н., Петухов В. И. Варикозное расширение вен нижних конечностей. – Витебск. – 2002. – 200 с.

12. Крылов А. Ю., Шулутко А. М., Наговицин Е. С., Сафонов М. В. Компрессионная склеротерапия в комплексном лечении больных варикозной болезнью. – Ангиология и сосудистая хирургия. – 2000. – т. 6, № 1. – С. 49–54.

13. Лесько В. А., Янушко В. А. Щадящая и эстетичная хирургия варикозной болезни. – Брест. – 2004. – 120 с.

14. Маммамтавришвили Д. Г., Никурадзе С. Л. К вопросу об инъекционном лечении варикоза нижних конечностей на основании 8842 собственных случаев // Вестник хирургии. – 1937. – т. 1, кн.135. – С. 5.

15. Опокин А. А. Варикозное расширение вен нижних конечностей. Руководство по общей хирургии: Т. 2., 1 изд. – Томск: Изд-во ТГУ, 1930. – С 335–338.

16. Савельев В. С., Константинова Г. Д., Богачев В. Ю., Игнатенко С. М. Современный взгляд на склеротерапию варикозных вен нижних конечностей // Грудная и сердечно-со-

судистая хирургия. – 1992. – № 7/8. – С. 4–6.

17. Стойко Ю. М., Шайбаков Е. В., Сабельников В. В. Флебосклерозирующее лечение варикозной болезни и телеангиэктазий // Ангиология и сосудистая хирургия. – 2001. – т. 7. – № 2. – С. 49–52.

18. Шиманко А. И., Дибиров М. Д., Васильев А. Ю. и др. Двухлетний опыт эхосклеротерапии недостаточных перфорантных вен у больных с хронической венозной недостаточностью // Ангиология и сосудистая хирургия. – 2000. – № 3 (приложение). – С. 187.

19. Benigni JP, Sadoun S et al.: Télangiectasies et varices réticulaires – Traitement par la mousse d'Aetoxisclérol à 0.25 % – Présentation d'une étude pilote. Phlébologie 1999; 52 (3): 283–289

20. Brann N: Ist die artificielle Thrombosierung erweiterter Venen die Methode der Wahl? Blätter f Beinhkd 1927; 8: 10–12.

21. Breu FX, Guggenbichler S: European Consensus Meeting on Foam Sclerotherapy, April 4–6, Tegernsee, Germany. Dermatol Surg 2004; 30:709–717.

22. Brizzio E, Avromic A, De Simone J: Appréciation de l'effect sclérosant avec l'emploi de l'échographie veineuse et le Doppler 9th World Congress of Phlebology, Sept. 1986, Kyoto. P. 95.

23. Buess H: Die historischen Grundlagen der intravenösen Injektionen. Ein Beitrag zur Medizingeschichte des

17. Yahrhunderts, Verlag H. R. Sauerländer & Co, Aarau, Schweiz.

24. Cabrera J, Cabrera Garcia-Olmedo: Nuevo Método de sclerosis en las varices tronculares. *Patologia vascular* 1995; 4: 55–57.

25. Elsholz JS: *Clysmatica nova, Coloniae Brandenburgicae*, 1667, Reprograf. Nachdr. D.2. Ausgabe Berlin 1667 Gg Olms 1966.

26. Fegan G. *Varicose Veins*. L., 1967.

27. Fegan WG. *Varicose veins: compression sclerotherapy*. London: Heinemann Medical Books 1967.

28. Fegan WG. Continuous compression technique for injecting varicose veins. *Lancet* 1963; 2:109.

29. Flückiger P: Nicht-operative retrograde Varicenverödung mit Varsylschaum. *Schweiz med Wochenschr* 1956; 48: 1368–1370.

30. Flückiger P: Beitrag zur Technik der ambulanten Varicenbehandlung. *Die med Welt* 1963; 12: 617–621.

31. Foote RR: Chapter II The Injection treatment. In: Foote RR editor. *Varicose veins, haemorrhoides and other conditions*. London: HK Lewis & Co. Ltd., 1944: 13–44.

32. Frullini A: The sclerosing foam in the treatment of teleangectasia and varicose veins: new techniques for production of a foam with sterile air. *Acp 14th Annual Congress* 2000.

33. Garcia-Mingo J: «Foam medical system»: a new technique to treat varicose veins with foam. In: *Henriet*

JP, editor. Foam sclerotherapy state of the art. Editions Phlebologiques Francaises 2002; 45–50.

34. Gillesberger W: Die Ausrüstung des phlebologisch tätigen Dermatologen. Z Hautkrankheiten 1969; 44 (18): 669–674.

35. Hamel-Desnos C, Desnos P, et al.: Nouveautés thérapeutiques dans la prise en charge de la maladie variqueuse: echo-sclérothérapie et mousse. Phlébologie 2003; 56(1): 41–48.

36. Hamel-Desnos C, Desnos P, Wollman JC et al.: Evaluation of the Efficacy of Polidocanol in the Form of Foam Compared With Liquid Form in Sclerotherapy of the Greater Saphenous Vein: Initial Results. Dermatol Surg 2003; 29(12): 1170–1176.

37. Hauer G: Patentschrift DE34 17 182 C2. Zwillings-Spritzen-set. 1984.

38. Henschel O: Varizenverödung, Sklerosierungstherapie Chem. Fabr. Kreussler, Wiesbaden-Biebrich, 1973.

39. Holzegel K: Über Varizenverödungsmittel. Zentralbl f Phleb 1970; 1:9.

40. Hübner K: (Hrsg.) Praktische Sklerotherapie. Viavital Verlag GmbH Essen 2005.

41. Imhoff E, Stemmer R: Classification et mécanisme des sclérosants, Communications de la Société Française de Phlébologie, 4.5.1968.

42. Imhoff E: Experimentelle Daten über neue und bekannte Sklerosierungsmittel, Zentralbl f Phleb 1968: 99–104.

43. Knight RM, Vin F, Zygmunt JA: Ultrasonic guidance of injection into the superficial venous system. Phlébologie, 1989.

A Davy, R Stemmer, 1989. John Libbey Eurotext Ltd, pp. 339–341.

44. Linser K: Die Behandlung der Krampfadern mit intravarikösen Kochsalzinjektionen. *Dermatol Wschr* 1925; 81: 1345–1351.

45. Linser P: Die Behandlung der Krampfadern. *Ther Gegenwart* 1925; 1:19–23.

46. Lunkenheimer E: Erfahrungsbericht über Aethoxysklerol-Kreussler. Institut für Beinleiden, Mainz 1967.

47. Mayer H, Brücke H: Angiologie – Zur Ätiologie und Behandlungen der Varizen der unteren Extremitäten. *Chir Prax* 1957; 4:521–528.

48. Monfreux A: Traitment sclérosant des troncs saphéniens et leurs collaterals de gros caliber par la méthode mus. *Phlébologie* 1997; 50 (3): 351–353.

49. Orbach EJ: Sclerotherapy of Varicose Veins – Utilization of an intravenous air block. *Am J Surg* 1944; LXVI(3): 362–366.

50. Orbach EJ, Petretti AK: The thrombogenic property of foam of a syntetic anionic detergent (Sodium Tetradecyl Sulfate N. N.R). *Angiol* 1950; 1: 237–243.

51. Orbach EJ: Contributions to the therapy of the complex. *J Int College Surgeons* 1950; 6: 765–771.

52. Ouvry P, Barrelier MT et al.: Sclerotherapy of the long saphenous vein with foam of Lauromacrogol. A prospective duplex controlled randomized study. Protocol and virst result. *Int Angiol* 2001; 20, Suppl 1: 343.

53. Pravaz M: Sur un nouveau moyen d'opérer du sang dans les artères, applicable à la guérison des anévrismes. Bulletin Général de Thérapeutique, 15.4.1853.

54. Ree A: Etamolin foam in the treatment of varicose veins. A new method. Acta Dermatovenerol 1953; 33: 435–436.

55. Sadick NS: Sclerotherapy of varicose and teleangiectatic leg veins. Minimal sclerosant concentration of hypertonic saline and its relation ship to vessel diameter // J. Dermatol. Surg. Oncol. – 1991. – № 17 (1). – P. 65–70.

56. Sadoun S, Benigni JP: A video tape: The treatment of varicosities and teleangiectases with TDS or lauromacrogol foam. Abstract UIP '98 1998.

57. Schadeck M: Etude par Doppler et echotomographie de l'évolution des veines saphènes sous traitement sclérosant. Communication au 19ème Congrès de Pathologie Vasculaire, Paris, 14 March 1985.

58. Scharff P: Ein Neues Verfahren der intravenösen Behandlung der Varicositäten der Unterextremitäten. Berliner klin Wochenschr 1910; 13: 582–589.

59. Sigg K: Neuere Gesichtspunkte zur Technik der Varicenbehandlung. Ther Umsch 1949; 6(9): 127–134.

60. Sigg K: Varizen, Ulcus cruris und Thrombose. Springer-Verlag, Berlin/Heidelberg/NewYork (4. Aufl.) 1976, S. 349–370.

61. Sicard JA.; Gaugier L: Traitement des Varices. Masson, Paris 1931.

62. Sicard JA. Le Traitement des Varices par les injections intravarigieuses de Carbonate de soude. Marseille Med 1920; 57 (97):183.

63. Stemmer R, Kopp C, Voglet P: Physikalische Studie der Sklerosirungs-injection. Zentralbl Phlebol 1970; 9(2): 112–123.

64. Stemmer R: Zur Geschichte der Sklerosierung aus Französischer Sicht. In: Bischof J, Großman K, Scholz A: Phlebologie. Von dem Empirie zur Wissenschaft. Medicon Verlag, München 1990.

65. Tessari L: Nouvelle technique d'obtention de la scléromousse. Phlébologie 2000; 53 (1): 129.

66. Tessari L, Cavezzi A, Frullini A: Preliminary experience with a new sclerosing foam in the treatment of varicose veins. Dermatol surg 2001; 27: 58–60.

67. Tournay R: La technique des injections sclerosantes intravarigieuses. Concours Med 1928; 50: 1878.

68. Tournay R: Les Varices. Pratique des injections sclerosantes. Maloine, Paris 1928.

69. Tournay R: La sclerose des Varices. L'Expansion, Paris 1972.

70. Wollman JC: Schaum – zwischen Vergangenheit und Zukunft 8. Bonner Venentage 15.-16. Feb.2002. Vasomed 2002; 16(1): 34–35.

71. Wollman JC: The history of sclerosing foams. Dermatol Surg 2004; 30: 694–703.

Глава 2

Анатомия поверхностных вен ног

Венозная система нижних конечностей условно подразделена на 3 системы: глубокую, поверхностную и перфорантную. Анатомия глубоких вен подробно описана в многочисленных изданиях и нами специально опущена. Остановимся на особенностях поверхностной и перфорантной систем вен.

Вены тыла стопы образуют кожную тыльную дугу, которая продолжается в виде медиальной и латеральной краевых вен на голень. На подошвенной поверхности стопы формируется подошвенная подкожная дуга.

Подкожные вены голени представлены основными подкожными магистральями – большой и малой подкожной венами. Роль поверхностных вен в оттоке крови из нижней конечности невелика. Они собирают кровь из кожи и подкожной клетчатки. Поэтому склеротическая окклюзия большой и малой подкожных вен не вызывает нарушений гемодинамики конечности.

Большая подкожная вена (Рис. 2.1) начинается из медиальной краевой вены стопы, проходит впереди медиальной лодыжки. Здесь вена хорошо видна и пальпируется, так как лежит на костном основании, легко пунктируется.

На голени ствол БПВ располагается по передневнутрен-

ней поверхности, вдоль медиального края большеберцовой кости. В нижних $2/3$ голени вена лежит во втором листке поверхностной фасции голени и прочно связана соединительнотканными перемычками с глубокой фасцией, в связи с чем она реже расширяется, а само расширение прямолинейное, тубулярное, без вариксов. У худощавых субъектов ствол вены на голени может пальпироваться. Необходимо помнить, что в этой зоне к вене интимно прилегает подкожный нерв, который может быть поврежден при оперативном вмешательстве и паравазальных инъекциях и стать причиной постлечебных парестезий и каузалгий.

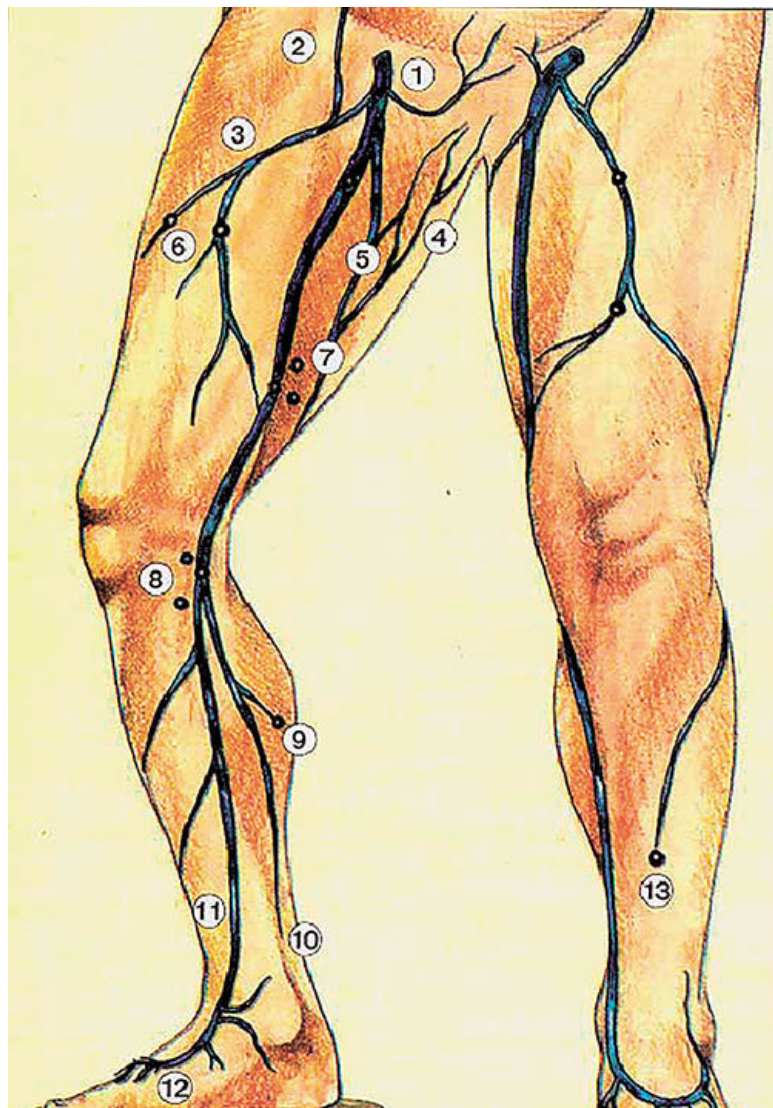


Рис. 2.1. Анатомия большой подкожной вены (из [1]):
1. Наружная срамная вена. 2. Поверхностная надчревная вена. 3. Латеральная добавочная подкожная вена. 4. Перинеальные вены. 5. Медиальная добавочная подкожная вена. 6. Перфоранты к латеральной добавочной вене. 7. Перфорантные вены Додда. 8. Перфорантные вены Бойда. 9. Медиальные икроножные перфорантные вены. 10. Задняя арочная вена. 11. Большая подкожная вена. 12. Медиальная краевая вена. 13. Малоберцовая перфорантная вена

В верхней трети голени в основной ствол БПВ впадают 2 крупных притока: передняя вена голени или передняя арочная, и задняя арочная вена, или вена Леонардо (Рис. 2.1, 2.4, 2.5). С последней связаны постоянные перфоранты группы Коккетта.

В области колена ствол БПВ расположен наиболее поверхностно, в половине случаев под самой кожей, что нужно учитывать при подборе концентрации склерозанта, чтобы не получить чрезмерной реакции вены, развития перифлебита и всех вытекающих из этого последствий.

Пройдя по медиально-вентральной части коленного сустава, ствол вены на границе нижней и средней трети бедра переходит в канал, образованный расщеплением поверхностной фасции бедра, что отчетливо видно при эхографии (симптом «глаз фараона»). Примерно в 70 % случаев БПВ на бедре представлена одним стволом, у каждого четвертого

встречается два ствола, которые в овальной ямке соединяются в один. Это нужно учитывать при склероотерапии: добавочный ствол может стать причиной рецидива флебэктазии. Ширина просвета ствола БПВ в норме на бедре 0,4–0,5 см.

Место впадения БПВ в бедренную вену получило название сафенофemorального соустья (Рис. 2.2). Располагается оно в овальном отверстии широкой фасции бедра. По отношению к паховой складке, на основании данных дуплексного сканирования, у 86,5 % обследованных нами пациентов соустье локализовалось по складке, у 7,7 % – дистальнее ее на 1–2 см, у 5,8 % – проксимальнее складки на 1–3 см [3]. В паховой области вена располагается поверхностно, под тонкой фасциальной пластинкой, и имеет большое количество притоков.

Из наиболее постоянных притоков БПВ в зоне соустья следует назвать *v. pudenda externa*, *v. epigastrica superficialis*, *v. circumflexa ilii superficialis*, *v. saphena accessoria medialis*, *v. saphena accessoria lateralis*.

Остиальный клапан находится непосредственно в месте впадения БПВ в бедренную вену. На расстоянии 1–2 см от клапана в большую подкожную вену впадают наиболее постоянные приустьевые притоки *v. pudenda externa*, *v. epigastrica superficialis*, *v. circumflexa ilii superficialis*. Анатомия дистальных бедренных притоков БПВ более вариабельна.

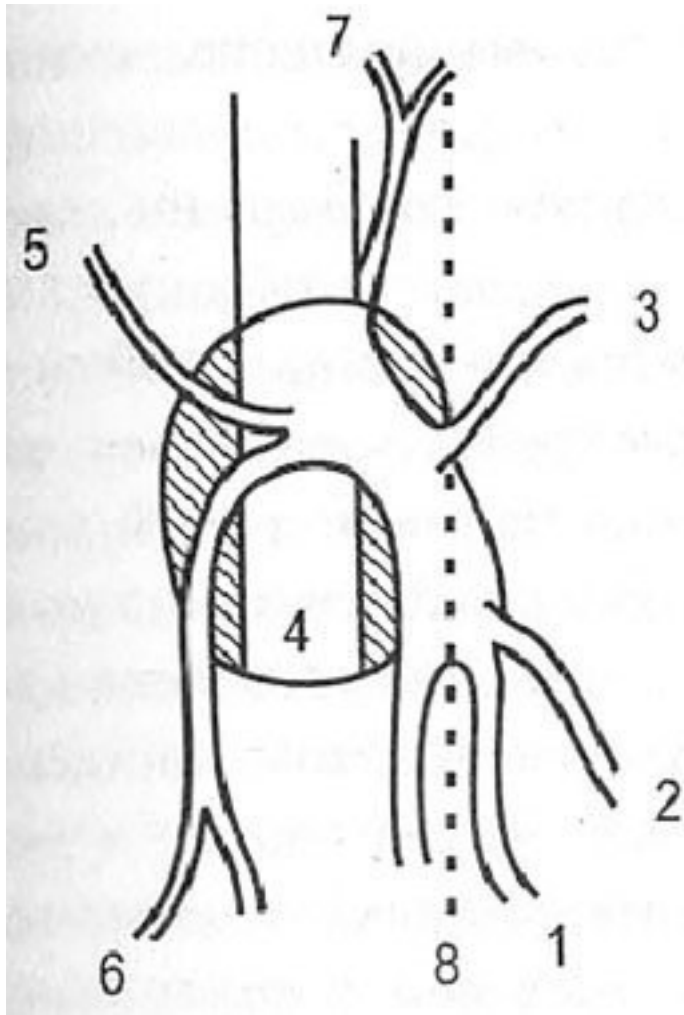


Рис. 2.2. Схема сафенофemorального соустья: 1. V.

saphena magna. 2. V.saphena accessoria medialis. 3. V.pudenda externa. 4. V.femoralis communis. 5. V. circumflexa ilii superficialis. 6. V. saphena accessoria lateralis. 7. V. epigastrica superficialis

Из приустьевых притоков для флеболога представляют интерес вены, дренирующие бедро, так как в них развивается варикоз, с этими венами приходится «работать» при склеротерапии. Добавочные вены бедра, помимо основного оттока в БПВ, имеют связь с глубокими венами через перфоранты бедра, которые могут быть причиной флебэктазии притоков вне связи с рефлюксом из соустья.

Вследствие особенностей анатомии и манипуляций большая и малая подкожные вены для удобства условно разделены нами [3] на сегменты (Рис. 2.5). Нумерация их осуществлена в ретроградном венотоку направлении – по ходу проведения ультразвукового исследования, операции и нисходящего варианта склеротерапии.

Первым сегментом обозначен участок большой подкожной вены от СФС до средней трети бедра, до перфорантов группы Додда. Особенности анатомии данной локализации БПВ являются расположение ее в собственном фасциальном футляре, отсутствие перфорантов, малое число притоков. Это затрудняет визуализацию, пальпацию и пункцию вены, однако позволяет успешно окклюзировать данный участок вены на протяжении при дистальных инъекциях.

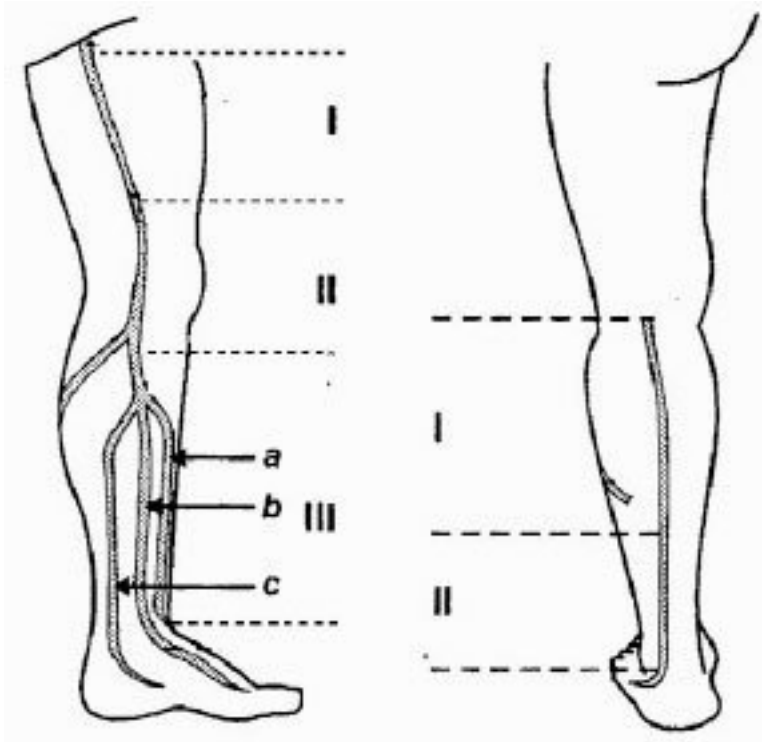


Рис. 2.3. Сегменты подкожных вен (объяснение в тексте)

Под II-м сегментом подразумевается часть ствола от указанной выше точки до верхней трети голени – места слияния притоков голени в один ствол. Анатомическая особенность данной локализации (наличие значимых перфорантов, под-

кожное расположение в области колена, обилие притоков) позволяет технически легко пунктировать ствол, но накладывает дополнительную ответственность при склеротерапии в плане возможных осложнений (гиперпигментация) и рецидивов флебэктазии (перфорантный рецидив, неоваскулогенез).

III-й сегмент включает участок БПВ на голени. Этот сегмент вены характеризуется обилием притоков основного ствола, наличием большого числа перфорантных вен, частотой развивающихся здесь трофических осложнений и связанными с этим особенностями терапевтических мероприятий. В III сегменте БПВ мы выделили подсегмент IIIa – передний (передняя арочная вена голени), IIIb – основной ствол, продолжение *v. marginalis medialis* и IIIc – задняя арочная вена.

Малая подкожная вена (Рис. 2.4) исходит из латеральной краевой вены стопы. На голени ствол вены идет по наружному краю ахиллова сухожилия, затем ложится на заднюю поверхность, приближаясь к средней линии голени, и впадает между головками икроножной мышцы в подколенную вену. Диаметр МПВ в верхней трети голени в норме составляет 0,2–0,3 см.

В подколенной ямке вена чаще всего делится на две ветви: одна из которых вливается в подколенную вену, вторая – в начальную часть *v. profunda femoris*. По данным R. May [12], в 32 % случаев МПВ впадает в большую подкожную, име-

ются варианты ее впадения в бедренную, притоки глубокой вены бедра, суральные вены.

В месте слияния малой подкожной и подколенной вен формируется сафенопоплитеальное соустье, анатомия которого крайне вариабельна. По данным одних авторов, в 7–8 % случаев соустье находится на уровне щели коленного сустава, в 60 % – на 1–3 см проксимальнее щели, у остальных – в нижней трети бедра. В то же время L. Fowkes, S. Darke [9] считают, что во всех случаях СПС располагается выше уровня щели коленного сустава (в среднем на 2,7 см).

Примерно в 50 % случаев МПВ сопровождается маленькой артерией, *a. saphena parva*, которая интимно прилегает к вене, иногда винтообразно ее огибая. На всем протяжении вену сопровождает медиальный суральный кожный нерв (*n. cutaneus surae medialis*). Сафенопоплитеальное соустье располагается в непосредственной близости от подколенной артерии и большеберцового нерва. Все эти топографические взаимоотношения надо иметь в виду при операции и при склеротерапии малой подкожной вены. Анатомические особенности МПВ состоят в том, что она короче и меньше калибром, чем БПВ, в ствол впадает очень мало боковых ветвей, и он имеет на своем протяжении малую связь с глубокой венозной системой.

Конец ознакомительного фрагмента.

Текст предоставлен ООО «ЛитРес».

Прочитайте эту книгу целиком, [купив полную легальную версию](#) на ЛитРес.

Безопасно оплатить книгу можно банковской картой Visa, MasterCard, Maestro, со счета мобильного телефона, с платежного терминала, в салоне МТС или Связной, через PayPal, WebMoney, Яндекс.Деньги, QIWI Кошелек, бонусными картами или другим удобным Вам способом.