



18+

# Соломатов Виктор Геннадьевич Межпозвоночная грыжа от "А" до "Я"

Хрестоматия для не-врачей, и не только...

# **Виктор Геннадьевич Соломатов Межпозвонковая грыжа от "А" до "Я". Хрестоматия для «не» врачей, и не только...**

*[http://www.litres.ru/pages/biblio\\_book/?art=41164571](http://www.litres.ru/pages/biblio_book/?art=41164571)  
SelfPub; 2019*

## **Аннотация**

Книга написана языком, понятным для пациентов без медицинского образования, но и с научным обоснованием для медицинских специалистов. Подробно описаны причины; взаимосвязь с внутренними органами; диагностика; обзор методов лечения, с показаниями и противопоказаниями, практические рекомендации. Дано научное объяснение, почему малоинвазивное лечение всегда приоритетно – эффективнее и безопаснее по конечным результатам по сравнению с оперативным лечением. Администрация сайта не несет ответственности за представленную информацию. Могут иметься медицинские противопоказания, перед применением необходима консультация специалиста.

# Содержание

Вступление	5
Раздел 1. Терминология	19
Глава 1. Термин «остеохондроз позвоночника», что он означает? Краткий толковый словарь терминов, описывающих состояние позвоночника	19
Раздел 2. Рефлекторные связи внутренних органов и позвоночного столба	36
Глава 2. Анатомическое строение позвоночника, строение позвонка, строение межпозвонкового хряща. Питание здорового межпозвонкового хряща. Мышцы и связки позвоночника	36
Питание здорового межпозвонкового хряща	45
Раздел 3. Причины и механизм возникновения остеохондроза позвоночника, осложненного межпозвонковыми грыжами	55
Глава 3. Предыстория познания причин и механизмов развития остеохондроза позвоночника. (Небольшой обзор теорий о причинах возникновения остеохондроза позвоночника)	55

Теории преждевременного старения	56
Теории, объясняющие причины возникновения остеохондроза позвоночника, изменением тонуса мышц спины и позвоночника (мышечные теории)	57
Конец ознакомительного фрагмента.	59

# Вступление

Книга посвящена одной из серьёзнейших проблем современности – проблеме межпозвонковой грыжи.

**МЕЖПОЗВОНКОВАЯ ГРЫЖА – это обменно-травматический ПЕРЕЛОМ ПОЗВОНОЧНИКА в виде разрыва межпозвонкового хряща.**

Такое понимание природы возникновения межпозвонковых грыж для общепринятой современной медицины внове, но оно крайне важно для общества в целом. Болеющий, страдающий человек ждет от медицины эффективной помощи, но получает ее далеко не всегда.

Практика современной медицины показывает, что после безуспешного полноценного консервативного (безоперационного) лечения пациентов, одного за другим, отправляют на операционный стол. И далее: в **38–40 %** – ухудшение состояния (*«синдром оперированного позвоночника» см. далее в книге или в поисковиках Интернет*), инвалидность, а затем и... в недолгие годы после операции.

Безуспешность консервативного (безоперационного) лечения межпозвонковых грыж, для себя, объясняю тем, что в представлениях армии врачей разных специальностей путаница о том, что такое межпозвонковая грыжа, о том, почему и как она возникает и, как человека успешно излечить от нее, зачастую граничит с мифологией.

И именно потому такое положение вещей чревато частыми неудачами в лечении, и тяжелыми последствиями для пациентов. Хирургические стационары не простаивают ни на несколько дней.

«Успехи хирургии, говорят о бессилии медицины», эту фразу приписывают известному кардиологу Е.И. Чазову. Согласен с этим высказыванием полностью без сомнений и колебаний. Считаю, что основной причиной этой плачевной ситуации является непонимание, недостаточная осведомленность врачей-практиков, и некорректное, или недостаточное освещение проблемы межпозвонковых грыж в литературе, относящейся к медицине.

Эта книга – попытка исправить существующее положение. В ней изложены описание и обоснование теоретических представлений о причинах и механизме возникновения межпозвонковых грыж. Для большей убедительности некоторых идей приведено достаточно большое количество ссылок и цитат из трудов классиков нейрохирургии и специалистов, стоящих у истоков изучения проблемы межпозвонковой грыжи.

Собственная практика показала и доказала, что **при межпозвонковых грыжах девять человек из десяти можно вылечить консервативно – (93,7 %)**, без применения калечащего хирургического ножа. Поэтому считаю, что в постижении и понимании этой медицинской проблемы, продвинулся несколько дальше, чем те специалисты, на трудах

которых учился.

Некоторые мысли и идеи, изложенные в книге несколько непривычны и новы для специалистов современной общепринятой медицины. Например, понимание того, что **межпозвоночная грыжа – обменно-травматический перелом позвоночника** для современной общепринятой медицины является принципиально новым. Или понимание того, что **уровень возникновения межпозвоночной грыжи**, между какими позвоночными сегментами она формируется, **зависит** не от строения человеческого тела или от механических нагрузок, а **от заболеваний внутренних органов или сильных эмоций**. Например, L5-S1 от заболеваний органов мочеполовой сферы, сильного переохлаждения или мнительности, пугливости, а L4-L5 от проблем с толстым кишечником или депрессией.

Понимание того, что «межпозвоночная грыжа – перелом позвоночника», считаю крайне важным в лечении от возникшей грыжи. Потому, в книге далее, приведены объяснения этому положению, доказательства его правомерности. Подробно объяснены причины нарушения обменных процессов, влияние состояния внутренних органов на состояние позвоночника, изложены принципы успешного лечения и подробнейшее описание существующих эффективных лечебных подходов.

Идеи новы, но исходные медицинские данные, которые привели к такой их интерпретации, общеизвестны. Поэтому

всегда привожу аргументированные доводы, почему то или иное теоретическое положение максимально адекватно и достоверно раскрывает суть медицинской проблемы.

Убежден в том, что правильное понимание сути медицинской проблемы побуждает медицину к возникновению новых эффективных лечебных подходов, новых алгоритмов лечебного процесса.

Немного о себе – авторе этой книги.

Я – доктор.

В 1981 году окончил Томский медицинский институт, лечебный факультет.

Являюсь изобретателем, разработчиком методов и способов диагностики и лечения различных заболеваний человека, в том числе заболеваний позвоночника. Автор более 40 медицинских изобретений, написал более сотни научных и научно-популярных статей. Автор несколько книг – **«Остеохондроз позвоночника»**, **«Печень и желчный пузырь»**, **«Пособие по само- и взаимопомощи методами рефлекторного линейного массажа»** (на основе одного из моих многочисленных изобретений).

Достаточно неожиданно для себя осознал, что занимаюсь проблемой излечения от межпозвонковых грыж, уже более тридцати лет, точнее с 1986 года, и это немало. Многие из моих пациентов, на момент обращения за помощью, прожили меньше лет, чем я занимаюсь изучением заболеваний позвоночника.

Начало моей работе положила работа сельским доктором. Село приучило к тому, что настоящий доктор многогранен и универсален, и для этого должен все время повышать свою квалификацию во всех необходимых областях медицины. Приучило к умению полагаться, в первую очередь, на свои силы и брать на себя всю ответственность за исход лечения, за судьбу пациента.

Село не город, каждый на виду, и врачу не за кем спрятать свое невежество или безразличие.

В деревне начала 80-х годов не было обилия лабораторно-диагностических возможностей городских медицинских учреждений, а тем более, современных. И мне пришлось заново открывать конспекты, заново садиться за книги, доводить до совершенства умение диагностировать пациента классическими терапевтическими методами – опрос, осмотр, прослушивание, простукивание. Совершенствовать умение использовать все доступные, на то время, дополнительные методы исследования – чтение ЭКГ, изучение рентгеновских снимков, анализов крови.

После работы в сельской больнице, проработал несколько лет в элитном подразделении судмедэкспертизы – судебно – медицинской криминалистике, отсюда проистекает мое уважение к анатомическим знаниям, и знание анатомии.

Помимо знания анатомии работа экспертом воспитала умение анализировать; делать собственные выводы и брать на себя ответственность за собственные выводы; учитывать

мнение авторитета, но, не стесняясь проверять обоснованность его доказательств, и в случае недоказанности, отбрасывать сомнительное.

В медицине принято, что «тот, кто лечит, тот не вскрывает», и наоборот, «кто вскрывает, тот не лечит». Наверное, в этом несколько выбиваюсь из привычной медицинской обыденности. С одной стороны, я – клиницист, лечащий доктор, с другой, имею тяжелый, но необходимый опыт судебно-медицинского эксперта. В моей жизни, как оказалось, одно знание дополняет и обогащает другое. В конечном итоге такое сочетание, нечастое для медицины, принесло очень много пользы мне, как специалисту, и моим вылеченным пациентам.

Позвоночником стал заниматься достаточно случайно. В 1986 году по семейным обстоятельствам судьба привела меня в Томский НИИ курортологии и физиотерапии. При приеме на работу обозначили тему моей будущей кандидатской: «Лечение остеохондроза шейного отдела позвоночника методами виброрефлексотерапии в условиях санатория – профилактория».

Имеющийся практический клинический и анатомический, экспертный опыт – в научных исследованиях при изучении проблемы заболеваний позвоночника и методов их лечения очень и очень помогли.

Отнесся к изучению научных данных, как к экспертизе. Научные данные, как вещественные доказательства. Те-

ма кандидатской – задача, поставленная мне следователем (научным руководителем): изучить все, что накоплено наукой, проанализировать, сделать выводы и ответить на вопрос – как эффективно, надежно и быстро вылечить больного с проблемным позвоночником.

Быстро пришло понимание того, что надо делать. Первых сложных пациентов стал лечить уже с осени 1986 года.

Научными исследованиями в НИИ занимался почти пять лет (1986–1990 гг.), именно тогда были заложены основы нынешнего знания о позвоночнике и межпозвонковых грыжах, а также физиотерапии и курортологии. С прекращением пятилетнего контракта с НИИ свои исследования не оставил, занимаюсь ими, и по сей день, только самостоятельно определяю их направленность и тематику. Изобретения, статьи и книги, в том числе и эта, – результат моих научных исследований.

Накопление любого опыта требует его осмысления, систематизации и обязательной передачи последователям. Только тогда личный опыт и умения превращаются в знание. Мастер становится Мастером, когда создает школу, способен передать свое знание ученикам. Мастер богат учениками.

За годы лечебной практики и наблюдения за пациентами раз за разом нахожу подтверждение тому, что знания, которыми обладаю, крайне необходимы и населению, и врачам.

Как уже сказал чуть раньше – многие представления общепринятой современной медицины о том, что же такое

межпозвонковая грыжа, либо неверны, либо недостаточны. Поэтому, к сожалению, в общепринятой современной медицине слабо представлены школы эффективного излечения от межпозвонковых грыж, не отдельных вылеченных счастливых случаев, а выздоровления почти каждого из тех, кто обратился за помощью.

Поэтому так широко распространена практика отправления на операционный стол не только тех, кому без операции никак не выжить, но и бесчисленного количества тех страдающих, которым операция не показана, или даже противопоказана (несколько межпозвонковых грыж в разных отделах позвоночника одновременно).

Считаю, что отправление на операцию – крик отчаяния врача, бессильного помочь пациенту, желающего помочь, но не умеющего. Правда, результаты этого деяния – проведения операции – не впечатляют вовсе.

Обнаружил несколько времени назад, что в мировой медицине прочно закрепился диагноз «синдром оперированного позвоночника» или «синдром неудачной операции на позвоночнике».

Цифры частоты распространения этого диагноза, лично меня, ужасают: 38–40 % ухудшение состояния и проведение повторных операций в течение первого года после проведения первой операции.

Повсеместно в мире процент неудач различается очень незначительно, что и не удивительно. Само строение позво-

ночника таково, что любая попытка избавить человека от межпозвонковой грыжи проникновением в позвоночный канал, то есть любая разновидность оперативного вмешательства, всегда травмирует и разрушает позвоночник.

Размеры и последствия операционных и постоперационных разрушений в позвоночнике определяются только разновидностью операции. К сожалению, это происходит всегда. Анатомия позвоночника одинакова у всех. Независимо от того в какой стране позвоночник прооперировали.

Эта книга, по мере возможности, предназначена для того, чтобы дать системное и в достаточной степени понятное объяснение о том, что это за заболевание межпозвонковая грыжа; как и чем от нее излечиваться; что полезно, а «что?» и, главное, «почему?» может быть опасным в некоторых лечебных методах. Рискну считать, что это знание и понимание необходимы как врачам, так и их пациентам.

Являюсь создателем (автор изобретений, открытий, книг, статей) и основателем одной из медицинских школ, позволяющих добиваться высокой эффективной результативности безоперационного излечения порой «безнадежных» случаев болезни. Мой, а это – девять изобретений, лечебный подход к лечению позвоночника позволяет излечиваться человеку с множественными или большими по размеру межпозвонковыми грыжами.

Один человек или даже несколько десятков специалистов, всех страдающих от межпозвонковых грыж излечить не в со-

стоянии, но, поделиться своим знанием знающий – обязан.

Свои подходы и применяемые методы лечения обязательно опишу, без детализации, но вполне подробно, достаточно для понимания.

Считаю, что каждая конкретная методика сильна не столько набором практических рекомендаций, сколько той базовой идеей, которая позволяет создавать эти рекомендации.

Сам использую методы классические методы рефлекторной физиотерапии (вibroпунктура) и аурикулярную рефлексотерапию (с использованием рефлекторных зон ушной раковины). По своим лечебным возможностям они феноменальны. Безопасны, безболезненны, высокоэффективны, и, что очень важно, почти единственные, которые можно эффективно использовать в период сильного обострения.

Иногда использую или рекомендую (как вспомогательные) и другие лечебные методы. Это различные виды массажа; лечебная гимнастика (кинезиотерапия); мази; втирания; медикаментозная терапия; диетотерапия.

Выбор методик лечения позвоночника в медицине велик, можно сказать, огромен. Достаточное количество лечебных способов и методов, известных в медицине позволяют, пусть даже не всегда до конца, но основательно восстановить здоровье, поддерживать его на неплохом уровне долгое время. Или же, профилактически предотвращать угрозу формирования межпозвонковых грыж. Наряду с этим, один и тот же

метод лечения, при правильном или неправильном назначении может, в зависимости от состояния человека, как спасти, так и сломать окончательно.

Ответы на вопросы, «— А что лучше применять? В каком из случаев?», рассыпаны по всей книге; а так же сведены в блоки, например, обзор большинства существующих методов лечения с характеристиками, направленностью лечебного и физиологического действия, их возможностями и недостатками.

Подобных обзоров с теоретическим обоснованием практического применения, понятных и доступных, как врачу, так и пациенту, как пациенту, так и врачу, к сожалению пока не встречал. Хотя потребность в них велика.

Считаю, что лечение должно проводиться не методом последовательного перебора всего того, о чем слышал врач, или доступно ему, например, лечение по перечню методов указанных в спущенных сверху «протоколах» лечения. Медицина это наука творческая, но в то же время, строго выверенная в теоретической части, и потому разнообразная, позволяющая составлять индивидуальные лечебные комплексы.

Каждый человек благодарно откликается на то воздействие, которое необходимо именно его организму. Но для этого врач должен максимально точно знать почему, что, как необходимо сделать, а не лечить «методом тыка», только потому, что «так делают все». Это не подразумевает, что должны применяться какие-то несурзные, не апробированные в

медицине методы. Вовсе нет.

Эффективных методов, хорошо изученных и доказавших результативность, в медицине множество. Выбор методов богат. Возможности врача составлять из них лечебные комплексы и применять их для лечения, достаточно велики. Например, массаж в сочетании иглотерапией, траволечение в сочетании с лечебной гимнастикой и массажем.

Нельзя забывать, что лечит не сам метод, лечит врач.

Лечебные методы, это – только рабочие инструменты медицины, предназначенные для восстановления здоровья.

Понимающий, знающий, квалифицированный врач назначает индивидуально составленный лечебный комплекс, и тогда пациенты выздоравливают.

И, наконец, в излечении пациента принимает участие не только врач. Еще большая ответственность за свою жизнь и свою судьбу, лежит на самом пациенте.

Врач – квалифицированный помощник пациента в деле выживания пациента. Выбор индивидуального оптимального лечения, текущий контроль состояния, оценка результативности это то, чем должен и занимается врач.

Задача пациента стараться помогать своему спасителю – врачу, выполнять его рекомендации и предписания: тренировать тело движением; по мере возможности, вовремя ложиться спать; правильно питаться. То есть принимать активное участие в собственном выздоровлении, а не пассивно перекладывать на врача всю ответственность за собственные

жизненные промахи и ошибки, которые привели человека в болезнь.

Считаю, что подобная практика отношения к собственным недомоганиям: – «я болею – врач лечит» – порочна, и смертельно опасна для самого болеющего, а не для врача. **Люди обращаются за медицинской помощью тогда, когда уже заболели, а не заболевают от того, что обратились к врачу.**

Если человек продолжает разрушать себя своими привычками, неправильным образом жизни, не меняется в быту, и ленится помогать сам себе собственными усилиями (вовремя ложиться спать, не переедать, делать гимнастику), все это часто сводит «на нет» самое замечательное лечение.

Изменение отношения к своей жизни, коррекции, отказа от опасного в своей жизни – залог выздоровления, или хотя бы улучшения состояния. Не только работа врача, но и, в первую очередь, самостоятельная забота о собственном здоровье.

**Врач не проживет жизнь пациента вместо пациента.** То есть знание о собственной проблеме для пациента необходимо жизненно. Все-таки в возвращении здоровья самому себе, в первую очередь, заинтересован сам болеющий.

Врач и страдающий человек, единым усилием, вместе, добьются значительно большего, когда они – партнеры, понимающие друг друга. Поэтому эта книга написана без попытки ненужного примитивного упрощения, но языком, вполне

понятным, как врачу, так и пациенту. Многолетний опыт общения с читателями моих предыдущих книг – подтвердил, что цель – помочь пациентам и врачам, в понимании друг друга, она, эта цель, вполне достижима.

Знаний и здоровья Вам!

С уважением, доктор Соломатов Виктор Геннадьевич.

# Раздел 1. Терминология

## Глава 1. Термин «остеохондроз позвоночника», что он означает?

### Краткий толковый словарь терминов, описывающих состояние позвоночника

Термин «**Остеохондроз**» – составное слово. Корень «**остео**» (от «**остеон**» греч. – **кость**) указывает на развитие болезненного процесса в костной ткани. Второй корень – «**хондр**» (от «**хондрос**» греч. – **хрящ**) – на то, что параллельно происходят такие же изменения в ткани хряща, прилегающего к кости. Латинский суффикс – «**-оз**» обозначает то, что болезненный процесс носит постепенно нарастающий характер, без признаков воспаления – обменно-дегенеративный.

«**Обменно-дегенеративные изменения**» – нарушения биохимических обменных процессов в тканях организма, что приводит к постепенному разрушению нормальной структуры ткани организма (костной, хрящевой). В результате нарушений обменных процессов, здоровая ткань хире-

ет и постепенно заменяется физиологически неполноценной тканью.

То есть **«остеохондроз»** – процесс постепенно нарастающих обменно-дегенеративных изменений в соприкасающихся костных и хрящевых тканях.

Словосочетание «остеохондроз позвоночника» указывает, во-первых, на то, что дегенеративные обменные изменения происходят именно в позвонках и межпозвонковых хрящах. Во-вторых, добавление слова – «позвочника», указывает на обязательное вовлечение в процесс мышц и связок вокруг позвоночных сегментов, то есть всего костно-хряще-сухожильно-мышечного комплекса, который мы называем позвоночником.

При описании поражений позвоночника используют еще некоторые специальные термины, значение которых полезно знать пациенту.

**«Спондилез»** (от **«спондилус»** греч. – **позвонок**). Термин означает, что в позвонках имеются признаки дегенеративно-дистрофических изменений. Например, признаками подобных изменений считаются краевые костные разрастания тел позвонков (но по сути своей они являются компенсаторно-приспособительной реакцией). **«Спондилез»**, несмотря на утверждения некоторых авторов, никогда не бывает изолированно протекающим болезненным состоянием и всегда является компонентом остеохондроза позвоночника.

Нельзя забывать ни на мгновение о том, что существует тесная взаимосвязь позвонков и прилежащих к ним межпозвонковых хрящей. Вместе они образуют единый межпозвонковый сегмент. И любые обменные нарушения в хряще ли, в позвонках ли, всегда сопровождаются изменениями и в хрящевой, и в костной ткани.

Не может быть изолированного поражения только позвонка, и отсутствия реакции со стороны хряща. Подобная трактовка «изолированного поражения позвонков» сразу же сужает мышление врача до попыток излечить только костную ткань. А остальное пусть восстанавливается само по себе?

**«Спондилит».** В этом термине суффикс «-ит» указывает на воспаление в костной ткани позвонка. Появление **«спондилитов»** возможны при туберкулезе позвоночника, травматических нагноениях после переломов позвоночника, после операции на позвоночнике и т. п. **«Спондилит»**, как правило, самостоятельное болезненное состояние, мало зависящее от имеющегося остеохондроза позвоночника.

**«Спондилолистез»**, или **«листез»** – термин, означающий, что нарушены анатомические соответствия между телами соседних позвонков. На снимках это выглядит, как то, что один из позвонков сместился за пределы одной из условных линий, проведенных по передней, задней или боковым поверхностям трех и более позвонков (см. рис. 11).

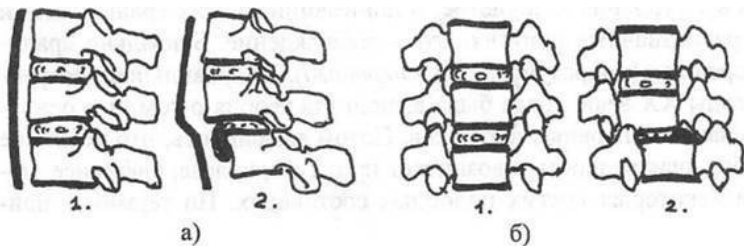


Рис. 1.

Рисунок 1. а) Передний (задний) спондилолистез; б) Боковой спондилолистез. 1. Нормальные межпозвонковые хрящи, 2. Грыжа межпозвонкового хряща.

Если позвонок оторвался от позвонка, и сместился вперед, по направлению к животу, это – «**антелистез**». Если смещение позвонков друг относительно друга произошло по направлению к спине, назад, это – «**ретролистез**».

«**Спондилолистез**» возникает в результате отрыва нижней или верхней части межпозвонкового хряща от позвонка, его горизонтального разрыва. Сопровождается обязательной травмой межпозвонковых суставов на поперечных отростках позвонков, и является одним из самых достоверных признаков грыжи межпозвонкового хряща.

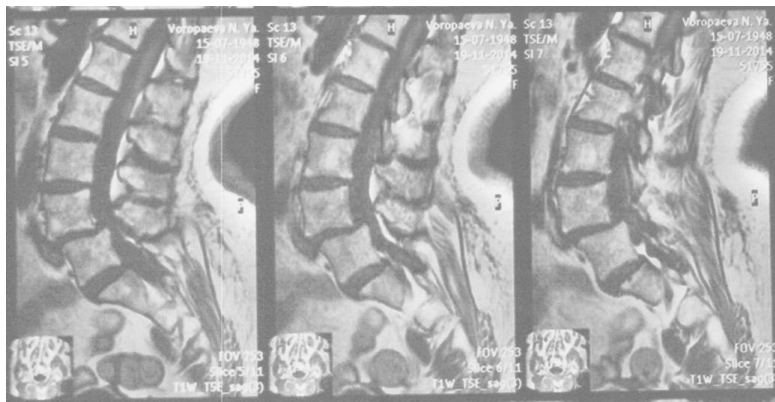


Рис.2.а) Снимок позвоночника с передним спондилолистезом.

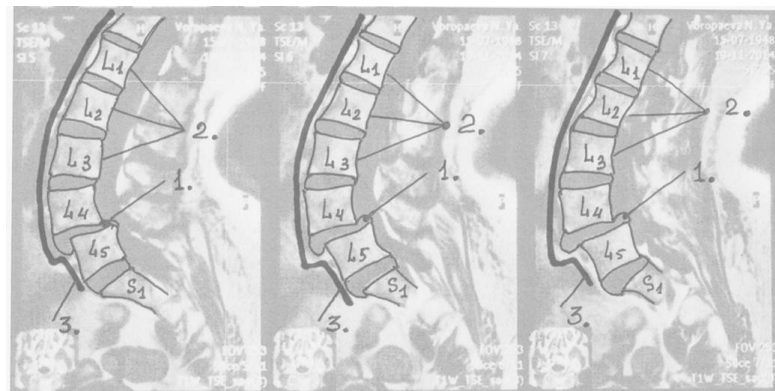


Рис.2. б) Прорисовка снимка на рис.2.а

Рисунок 2. а, б. 1. Травмированный сегмент с передним спондилолистезом. Явственно видно, что верхняя часть по-

звоночника (от позвонка L4 и выше) значительно сместилась вперед по отношению к телу позвонка L5. Межпозвонковое пространство между L4-L5 снижено, видны признаки выдавливания межпозвонкового хряща из этого пространства. 2. Тела вышележащих позвонков, в нормальном анатомическом соотношении относительно друг друга. 3. Линия, огибающая переднюю поверхность позвоночника, для иллюстрации размеров смещения между позвонками L4-L5.

**«Замыкательными пластинками»** называются поверхности тел позвонков, которые соприкасаются с межпозвонковыми хрящами. См. рисунки 9,10.

**«Склерозом замыкательных пластинок»** называется усиленное отложение солей кальция в эти пластины. Это защитно-приспособительная реакция организма для укрепления костной поверхности тела позвонка. Является одним из достоверных признаков остеохондроза позвоночника.

К истинному склерозу (усиленному разрастанию соединительной ткани) этот процесс отношения не имеет. Но так сложилось, что этот термин активно применяется в рентгенологии и вертебрологии (разделе медицины, изучающем заболевания позвоночника).

**«Протрузия межпозвонкового хряща»** – буквально означает **«выталкивание»**, видимое **«выпячивание»** межпозвонкового хряща, (от лат. **«protrudo, protrusum»** толкать, выталкивать) Существуют 2 вида протрузий:

1. **«протрузии» без разрыва межпозвонкового хряща**

– «банальные протрузии»

2. «протрузии» в результате разрыва межпозвонкового хряща – «межпозвонковые грыжи».

«Межпозвонковые грыжи» имеют ряд характерных отличительных признаков от «*банальной протрузии*» *без разрыва* – есть признаки выдавливания центральной части хряща, т. н. «затеки» вверх и вниз, заметное снижение высоты межпозвонкового пространства. (Подробнее см. в главе о рентгенологических признаках межпозвонковых грыж).

**Обычные (банальные) протрузии** могут появляться во время тяжелой физической нагрузки и исчезать в покое. Длительно существующая протрузия является признаком сильного сплющивания межпозвонкового хряща между позвонками, возникшим из-за сокращения околопозвонковых мышц. Обычно их возникновение связано с какими-нибудь хроническими заболеваниями внутренних органов. При излечении от этих заболеваний такие протрузии исчезают.

По формальным признакам (выдавливание, выпячивание) **межпозвонковые грыжи тоже относятся к варианту «протрузий»**, но прогноз и последствия у «**банальных протрузий**» и «**межпозвонковых грыж**» отличаются коренным образом.

Поэтому диагносты, исследующие позвоночник, должны максимально точно обозначать, что именно они увидели при исследовании позвоночника, слишком дорого могут обой-

тись неточности и ошибки в описании снимков их пациентам.

«**Люмбаго**», «**люмбалгия**» (от лат. «**лумбус**» – поясница и «**алгия**» – болезненность, боль) – термины, применяющиеся для обозначения болевых ощущений в области поясницы. Обычно применяется для того, чтобы отметить существование у пациента болей в пояснице, происхождение которых пока неясно для врача. Либо указывается причина возникновения, например «**посттравматическое люмбаго**».

«**Торакалгия**» (от лат. «**торакс**» – грудь) – термин для обозначения болевых ощущений в области грудной клетки. Применяется так же, как «**люмбалгия**».

«**Цервикалгия**» (от лат. «**цервикс**» – шея) – термин для обозначения болевых ощущений в области шеи. Применяется так же.

«**Краниалгия**» (от лат. «**краниум**» – череп) – термин для обозначения болевых ощущений в области головы. Применяется так же.

«**Вертеброгенный**» (от лат. «**vertebra**» – позвонок), – термин для обозначения того, что основной причиной боли является то или иное болезненное состояние позвоночника.

«**Вертебролог**», «**вертебология**» (от лат. «**vertebra**» – позвонок), отсюда – «**вертебролог**» – специалист по проблемам с позвоночником, а «**вертебология**» – направление медицинской науки, изучающее проблемы позвоночни-

ка.

«**Ишиас**», «**ишиалгия**» (от лат. «**нервус ишиадикус**» – седалищный нерв) – термин для обозначения болевых ощущений по ходу седалищного нерва. Сейчас принято обозначать этим термином почти все боли в нижних конечностях, хотя локализация боли у многих пациентов часто не совпадает с топографией боли при истинной «**ишиалгии**». В случае боли, вызванной остеохондрозом позвоночника, обычно употребляется словосочетание «**вертеброгенная ишиалгия**».

«**Брахиялгия**» – (от лат. «**брахиум**» – рука) термин для обозначения болевых ощущений в верхних конечностях. В случае боли вызванной остеохондрозом позвоночника обычно употребляется словосочетание – «**вертеброгенная брахиялгия**».

Слово «**радикулит**» – одно из самых известных в обиходе (в нашей стране). Из диагнозов врачей оно переключалось даже в выступления юмористов. В понимании многих «**радикулит**» и «**остеохондроз позвоночника**» равнозначные понятия. Это заблуждение.

Буквально «**радикулит**» означает «**воспаление корешка**» (подразумевается – нервного). Неправильное употребление термина началось в 40-е годы XX века, когда была выдвинута теория о том, что основная причина болей в спине – воспаление нервных корешков. Потом выяснилось, что истинное воспаление нервных корешков – большая редкость и

возникает при туберкулезе, сифилисе, поражающих нервные корешки, и некоторых других подобных состояниях.

Но термин прижился.

«**Остеофиты**» – костные краевые разрастания верхних или нижних поверхностей тел позвонков. Считается, что это компенсаторная возрастная реакция для увеличения поверхности тел позвонков и уменьшения давления на единицу площади.

Пришел к выводу и считаю, что одиночные остеофиты, в одиночных межпозвонковых сегментах – признаки давних, «самоизлеченных» межпозвонковых грыж. Об этом далее в книге.

«**Грыжа Шморля**» – вдавливание межпозвонкового хряща в тело прилежащего позвонка. Признак локального остеопороза, пониженной прочности костной ткани позвонка.

Несмотря на грозное название, «**грыжи Шморля**» какого-то либо клинического значения не имеют, практически не проявляются клинически, за исключением жалоб «**аггравантов**» (**людей значительно**, иногда в десятки раз, **преувеличивающих свои незначительные боли**). Являются случайной находкой при исследовании позвоночника. Обычно формируются в молодом возрасте, когда при ускоренном росте тела в длину позвонки не успевают полноценно окрепнуть в соответствии с возрастными изменениями.

«Лордоз» – анатомический термин, обозначающий физиологический прогиб позвоночника вперед. Есть в шейном отделе позвоночника – «шейный лордоз» (1) и в поясничном – «поясничный лордоз» (3).

«Кифоз» - анатомический термин, обозначающий физиологический прогиб позвоночника назад. Он есть в грудном отделе позвоночника – «грудной кифоз» (2).

«Лордозы» и «кифоз» - нормальное физиологическое состояние позвоночника, за счет них, этих изгибов, позвоночник амортизирует при вертикальных нагрузках. Признаком ненормальности, патологии, являются уплощение, выпрямление лордозов, что указывает на защитное противоболоеое напряжение мышц в соответствующем отделе позвоночника.

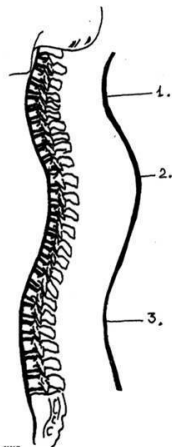


Рис 3.

Рисунок 3. Слева изображен позвоночник, линия, огибающая его справа, изображает расположение лордозов (шейный и поясничный) и кифоза.

«Сколиоз» – отклонение от вертикально осевой линии позвоночника некоторых позвонков. Бывают истинные «сколиозы» и преходящие, рефлекторные «сколиозы». Возникают из-за болезненного, патологического напряжения в мышцах спины, больше выраженного с одной из сторон, поэтому противоположная сторона – выгибается.

Истинные, устойчивые сколиозы связаны с глубинными проблемами в печени в сочетании с хроническими заболеваниями внутренних органов. Обычно формируются в детском или молодом возрасте. Корректируются до периода оконча-

тельного формирования костно-мышечной системы – лечение заболеваний – провокаторов в сочетании с ЛФК, например, плаванием.

Рефлекторные «сколиозы» – рефлекторная противоболевая реакция у взрослых, либо перекос позвоночника у детей в результате неправильной посадки во время занятий, нетренированности. Корректируются снятием болевых ощущений, у детей – воспитанием умения правильно сидеть, двигаться.

Подробнее о причинах сколиозов и их дифференциальной диагностике описано в книге далее.

**«Межпозвонковая грыжа»** – самое грозное осложнение остеохондроза позвоночника, обменно-травматический перелом позвоночника. Обоснование этого определения **«перелом»** далее в книге.

При возникновении межпозвонковой грыжи межпозвонковый хрящ «лопается», разрывается; внутренняя часть межпозвонкового хряща – **«пульпозное ядро»** – выдавливается через этот разрыв в различных направлениях. Часто придавливая, или, что к счастью случается значительно реже, даже передавливая нервные структуры: спинномозговые нервы, или даже спинной мозг.

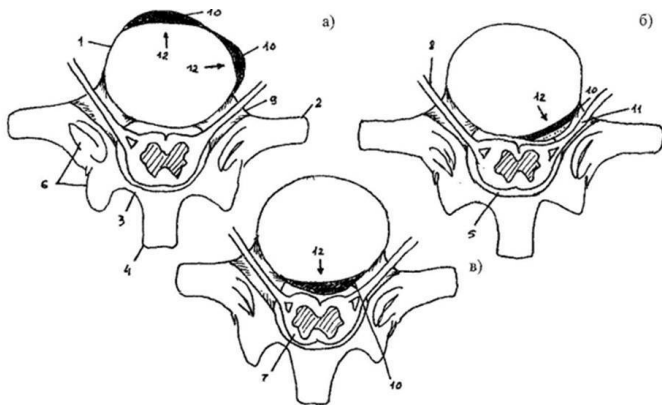


Рис.4.

Рисунок 4. **а)** Самое безопасное (по последствиям) направления выдавливания межпозвонкового хряща – переднее или переднебоковое; **б)** Выдавливание межпозвонкового хряща в заднебоковом направлении. Обычно при этом происходит смещение спинномозгового нерва в межпозвонковом отверстии; **в)** Выдавливание в заднем направлении, в сторону спинного мозга. Самое опасное в плане осложнений. При обширной грыже может произойти блокада передачи командных нервных импульсов из-за разрушения соответствующих нервных клеток.

1. Тело позвонка; 2. поперечный отросток; 3. дуга остистого отростка (заднебоковая стенка спинномозгового канала); 4. остистый отросток; 5. спинномозговой канал; 6. суставные отростки; 7. спинной мозг; 8. спинномозговой нерв; 9. меж-

позвонокковое отверстие, в котором проходит спинномозговой нерв; 10.выдавленный кусок межпозвоноккового хряща с тканевым отеком вокруг; 11.отодвинутый спинномозговой нерв; 12.направление выдавливания межпозвоноккового хряща.

Степень тяжести состояния при межпозвонокковых грыжах зависит от:

- размеров грыжи;
- направления выдавливания (см. рис. 4);
- количества межпозвонокковых грыж;
- уровня возникновения грыжи.

*Спинной мозг в позвоночном канале заканчивается обычно на уровне тел 1-го или второго поясничного позвонков, а ниже, начиная от уровня сегментов L2-L3, и далее – спинного мозга в позвоночном канале нет. Только нервные корешки и спинномозговые нервы. Поэтому задние межпозвонокковые грыжи в шейном и грудном отделах позвоночника значительно опаснее, чем грыжи в поясничных сегментах.*

В связи с тем, что межпозвонокковая грыжа – перелом позвоночника, оперативное вмешательство на позвоночнике, проводимое при отсутствии жизненных показаний, с моей точки зрения, является ненужным и опасным по последствиям. Лечение межпозвонокковых грыж, в подавляющем большинстве случаев, может и должно быть безоперационным, консервативным. Предлагаемая вниманию, книга дает подробное обоснование, доказательство правомерности этого

подхода.

Самая непрочная часть межпозвонкового хряща – **«пульпозное ядро»** – внутренняя часть, заключенная внутри сухожильной капсулы **«фиброзного кольца»** – периферийной части этого хряща, пронизанной сухожильными волокнами. При межпозвонковых грыжах **«фиброзное кольцо»** разрывается, а **«пульпозное ядро»** выдавливается.

**«Задняя продольная связка»** - сухожильная связка, проходящая как единое целое от затылочного кольца до крестца вдоль задних поверхностей позвонков и межпозвонковых хрящей. Служит для предотвращения выдавливания межпозвонковых хрящей при наклонах тела вперед.

**«Передняя продольная связка»** - сухожильная связка, проходящая как единое целое от затылочного кольца до крестца вдоль передних поверхностей позвонков и межпозвонковых хрящей. Служит для предотвращения выдавливания межпозвонковых хрящей при наклонах тела назад.

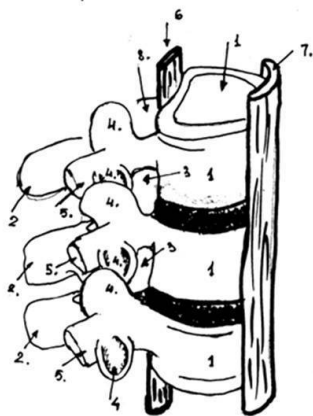
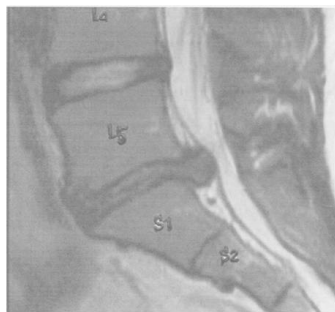


Рис.5.

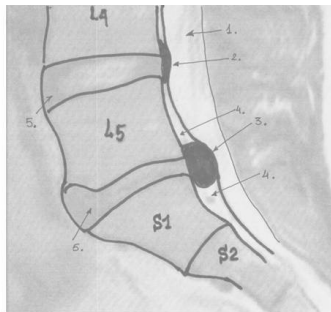
Рисунок 5. 1. Тела позвонков; 2. Остистые отростки; 3. Межпозвонковые отверстия (в них проходят спинномозговые нервы); 4. Межпозвонковые суставы на поперечных отростках позвонков; 5. Поперечные отростки позвонков; 6. Задняя продольная связка; 7. Передняя продольная связка; 8. Позвоночный канал – защитное вместилище спинного мозга.

Межпозвонковые грыжи «задние» и «передние», как пра-

вило, большей своей частью, располагаются под этими связками (см. рис. 6).



а) Снимок сегмента с задней МП грыжей.



б) Прорисовка деталей снимка.

Рис. 6.

Рисунок 6. 1. Пространство внутри позвоночного канала, в котором находится сухожильный («дуральный») мешок – вместилище для спинного мозга; 2. Небольшая по размерам межпозвоночная грыжа между позвонками L4 - L5 (высота хряща между ними снижена незначительно, но есть т.н. «затеки» - темное вещество выше и ниже линий «замыкательных пластинок» - верный признак МП грыжи); 3. Межпозвоночная грыжа между позвонками L5 -S1, очень большая по размерам, с отслоением задней продольной связки позвоночника (п.4), значительным уменьшением просвета позвоночного канала и сдавливанием дурального мешка, снижением просвета межпозвоночного пространства (высоты межпозвоночного хряща); 4. Признаки отслоения задней продольной связки позвоночника выдавленным межпозвоночным хрящом – светлое пространство между задней поверхностью позвоночного канала и темной линией огибающей эту поверхность («задняя продольная связка»); 5. Межпозвоночный хрящ в сегменте L4 - L5 с признаками начинающейся катастрофы (п.2); 6. Лопнувший хрящ в сегменте L5 -S1, внутреннее содержимое – «пульпозное ядро» выдавлено назад (п.3).

При истинном удалении выдавленного хряща под продольной связкой, связка надсекается, ее целостность нарушается, способность предотвращать выдавливание межпозвоночного хряща в «предгрыжевом» межпозвоночном сег-

менте снижается.

Надсечение продольной связки при оперативном вмешательстве сходно надсечению туго натянутой тетивы лука, она теряет свои эластично-упругие свойства, возникает угроза ее разрыва.

Надсеченная связка после операционной травмы далее не способна полноценно удерживать межпозвонковые хрящи при движениях тела, вталкивать их обратно в межпозвонковые пространства. Потому резко возрастает угроза возникновения межпозвонковых грыж в межпозвонковых сегментах соседних с оперированным, или в сегментах позвоночника на отдалении, в сопряженных отделах позвоночника. Например, оперативное вмешательство в поясничных межпозвонковых сегментах провоцирует формирование межпозвонковых грыж в шейном отделе позвоночника. Подробнее о причинах и механизме этих постоперационных последствий далее в книге.

## **Раздел 2. Рефлекторные связи внутренних органов и позвоночного столба**

**Глава 2. Анатомическое строение  
позвоночника, строение позвонка,  
строение межпозвонкового  
хряща. Питание здорового  
межпозвонкового хряща.  
Мышцы и связки позвоночника**

Позвоночный столб человека, или иначе позвоночник, образован вертикальной колонной из позвонков, переложенных упругими прокладками - межпозвоноковыми хрящами.

Чтобы позвоночник мог испытывать значительные вертикальные нагрузки, например, ходьба с грузом на плечах (грузчики), и в то же время сохранять гибкость хлыста (гимнасты), все позвонки соединяются между собой очень прочными сухожильными связками и множеством разнообразно расположенных мышечных групп.

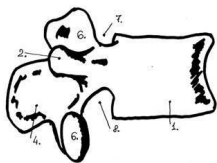
У большинства людей имеются по 7 шейных, 12 грудных и 5 поясничных позвонков. Крестец и копчик, это тоже позвонки, только рудиментарные, сросшиеся у человека в монолитный массив. Рудиментарными они названы потому, что в этих же местах, у «низших» по классу животных, например, у некоторых рептилий, они так и остаются позвонками, но у человека, они видоизменились, срослись в единое целое. В медицинской литературе описаны случаи людей с большим или меньшим количеством позвонков.

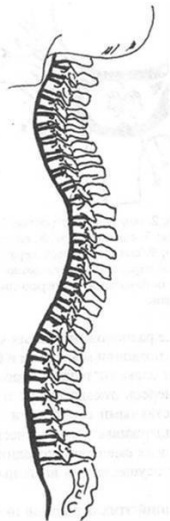

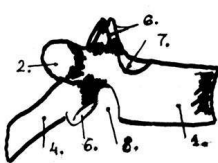
Рис.7.

Самому дважды пришлось лечить пациентов с шестью поясничными позвонками. Количество позвонков для «здоровья» или «нездоровья» никакого принципиального значения не имеет.

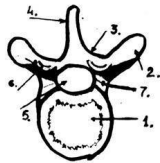
## **Строение позвонка.**



Поясничный позвонок



Грудной позвонок (вид сбоку)



Грудной позвонок (вид сверху)

Рис. 8.

Рисунок 8. 1. Тело позвонка; 2. Поперечные отростки; 3. Дужки позвонка, они часто пересекаются при оперативном удалении межпозвоночных грыж («гемиламинэктомия» или даже «ламинэктомия» - иссечение дужек позвонка, иногда с остистым отростком) (см. шпату ниже), иначе до грыж трудно или невозможно добраться (см. рис.3); 4. Остистый отросток; 5. Отверстие внутри позвонка, образованное отростками и дужками позвонков; за счет этих отверстий, создается костный позвоночный футляр, в котором располагается спинной мозг; 6. Верхняя (передняя) и нижняя (задняя) суставные поверхности межпозвоночных суставов. 7. Нижняя часть отверстия между позвонками, в котором проходит спинномозговой нерв; 8. Верхняя часть отверстия между позвонками, в котором проходит спинномозговой нерв;

Цитата: «...Задний доступ позволяет произвести ламинэктомию – операция, при которой резецируется (*удаляется – прим. авт.*) полностью дужка позвонка и остистый отросток, гемиламинэктомию, когда резецируют только половину дужки, сохраняя остистый отросток, двустороннюю гемиламинэктомию, когда с обеих сторон от остистого отростка удаляется дужка позвонка, а сам остистый отросток и межостистые связки сохраняются...». (Цит.: В.П. Берснев, Е.А. Давыдов, Е.Н. Кондаков «Хирургия позвоночника, спинного мозга и периферических нервов», СПб: «Специальная литература», 1998, с.131).

Далее (там же) идет речь об удалении связок позвоночника интерламинотомии – операции без удаления дужек и отростков, фораминэктомии – оперативном расширении

межпозвонкового отверстия, *(хотя, как это возможно сделать без травмы спинномозгового нерва, проходящего внутри этого отверстия (см. рис. 9, 10) ума не приложу – прим. авт.)*.

Как видно из рисунка 8., каждый позвонок состоит из достаточно массивной цилиндрической части, называемой телом позвонка. Верхнее и нижнее основания тел каждого из позвонков (кроме верхней части первого шейного позвонка) – это зоны, где позвонок срастается с межпозвонковыми хрящами. Через эти поверхности («замыкательные пластинки» см. рис. 9, 10) в межпозвонковые хрящи поступают все необходимые питательные вещества из кровеносных сосудов, расположенных в толще тела позвонка.

**ВНИМАНИЕ!** В межпозвонковых хрящах взрослого человека нет, и не может быть (!), никаких кровеносных сосудов.



звонков при наклонах или скручиваниях позвоночника в разные стороны.

У оснований этих отростков имеются, т. н., вырезки, которые при сопоставлении отростков друг с другом образуют межпозвоночные отверстия. Через эти отверстия выходят нервы и сосуды спинного мозга (см. рис. 8, 9, 10).

Кзади от тела позвонка отходят две дуги, которые срастаются и образуют остистый отросток позвонка. Между дугами и телом каждого позвонка получается отверстие, которое полностью исчезает только у копчика. Отверстия внутри позвонков и сухожильные связки между телами позвонков и их отростками, образуют позвоночный канал, предназначенный для надежной защиты сухожильного мешка – мозговой оболочки («дурального мешка»), в котором в «ликворе» (спинномозговой жидкости) плавает спинной мозг.

**ОБРАТИТЕ ВНИМАНИЕ!** Анатомический факт – суставы на поперечных отростках практически всех позвонков, кроме первого шейного, расположенные справа и слева, делают несостоятельными две распространённые идеи.

Первая неверная идея – идея «стирания» межпозвоночных хрящей. Хрящ в норме никак не может «скользить» и «стираться» между позвонками, только сжиматься и упруго распрямляться.

Он (межпозвоночный хрящ) неподвижно срастается с позвонками еще со времени формирования плода. Суставы поперечных отростков не позволяют позвонкам сдвигаться по

межпозвонковому хрящу вперед или назад, без значительного разрушения, как межпозвонкового хряща, так и этих суставов.

Вторая неверная идея – идея «вправления» «выпавшего» позвонка, межпозвонкового хряща. Состояние, когда позвонок смещается относительно остальных позвонков истинно, означает, что возникли тяжелые осложнения – «листез», «спондилолистез» (см. главу «Словарь терминов»).

При таких ситуациях, не только необратимо разрушается межпозвонковый хрящ с обязательным возникновением межпозвонковой грыжи, но и значительно травмируются суставы на поперечных отростках позвонков. Исправить подобные разрушения манипуляциями с телом и конечностями невозможно.

Мануальная терапия не «вправляет» «выпавший» позвонок, а растягиванием снимает спазм судорожно сжатых мышц в межпозвонковом сегменте. Подробнее об этом далее в книге.

Анатомическое строение межпозвонкового хряща, с точки зрения биомеханики

Межпозвонковый хрящ (он же – межпозвонковый диск), (см. рис. 10) располагается между телами двух соседних позвонков.

Строение межпозвонкового хряща определяется его предназначением. Это – амортизатор, рессора. Он не скользит между позвонками, он с ними сросся.

В норме здоровый межпозвонковый хрящ только упруго сжимается при осевых и боковых нагрузках на позвоночник при движениях тела, и восстанавливается, распрямляется после их уменьшения/исчезновения.

Межпозвонковый хрящ состоит из наружной сухожильно-хрящевой капсулы (хрящевой ткани, пронизанной по периметру плотной соединительной тканью) и внутренней части (хрящевой ткани без соединительной ткани). Так как в центре межпозвонкового хряща плотной сухожильной ткани нет, по отношению к своей периферической части, в центральной части хрящ относительно «мягкий». Центральная часть хряща называется в медицине «пульпозным» или «студенистым ядром», а плотная периферическая – «фиброзным кольцом».

«Пульпозное ядро» в центре межпозвонкового хряща предназначено для того, чтобы он только слегка сплющивался при вертикальных нагрузках и затем вновь восстанавливал форму за счет упругости ядра. Во время нагрузок здоровая периферическая часть сплющенного хряща («фиброзное кольцо») только слегка растягивается по окружности, и затем, сокращаясь, способствует восстановлению первоначальной формы хряща.

По консистенции «пульпозное ядро» напоминает не до конца загустевшую эпоксидную смолу, только обладающую упругими свойствами.

С точки зрения биомеханики, межпозвонковый хрящ

можно сравнить с мячом, заполненным плотным гелем. Внутри эластичной прочной оболочки находится плотное, но упругое содержи-мое, не позволяющее окончательно сплющить эту оболочку, пока она (оболочка) прочна, способна растягиваться и не лопнула.

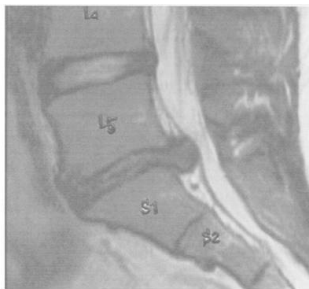Но после того как оболочка мяча (периферия межпозвонкового хряща) лопаается, гель (внутрен-няя часть межпозвонкового хряща – «пульпозное ядро») выдавливается через разрыв оболочки (сухожильного кольца по периферии межпозвонкового хряща).

И обратно не втягивается никаким образом.

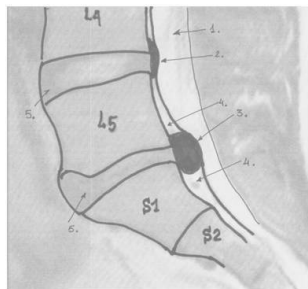
При остеохондрозе позвоночника из-за нарушений обменных процессов, обеспечивающих сохранение нормальной структуры хрящевой ткани – изменяется биохимический состав центральной части межпозвонкового хряща («пульпозного ядра»). Ухудшаются его упругие свойства, вплоть до исчезновения. По тем же причинам снижается эластичность и прочность периферийной части хряща («фиброзного кольца»). Поэтому при сплющивании внутренняя часть межпозвонкового хряща начинает интенсивнее распи-рять изнутри уже ослабленное фиброзное кольцо, усиливая его разрушение.

В далеко зашедших стадиях фиброзное кольцо может внезапно разорваться и внутреннее содержимое хряща выдавливается наружу, за пределы межпозвонкового пространства (Рис. 11.). Такое состояние называется – «грыжей межпо-

звонкового хряща».



Снимок с межпозвонковой грыжей L4-L5



Прорисовка снимка

Рис. 11.

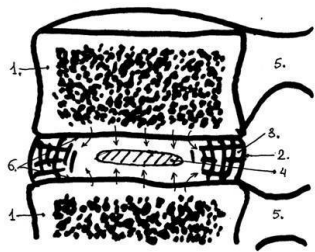
Рисунок 11. 1. Пространство внутри позвоночного канала, в котором находится сухожильный («дуральный») мешок – вместилище для спинного мозга; 2. Небольшая по размерам межпозвонковая грыжа между позвонками L4 - L5 (высота хряща между ними снижена незначительно, но есть т.н. «затеки» - темное вещество выше и ниже линий «замыкательных пластинок» - верный признак МП грыжи); 3. Межпозвонковая грыжа между позвонками L5 -S1, очень большая по размерам, с отслоением задней продольной связки позвоночника (п.4), значительным уменьшением просвета позвоночного канала и сдавливанием дурального мешка, снижением просвета межпозвонкового пространства (высоты межпозвонкового хряща); 4. Признаки отслоения задней продольной связки позвоночника выдавленным межпозвонковым хрящом – светлое пространство между задней поверхностью позвоночного канала и темной линией отги-баюшей эту поверхность («задняя продольная связка»); 5. Межпозвонковый хрящ в сегменте L4 - L5 с признаками начинающейся катастрофы (п.2); 6. Лопнувший хрящ в сегменте L5 -S1, внутреннее содержимое – «пульпозное ядро» выдавлено назад (п.3).

## Питание здорового межпозвонкового хряща

С детства, до момента остановки в росте и прекращения увеличения размеров скелетных структур, до 25 лет (са-

мое большее) питание периферийной части межпозвонкового хряща («фиброзного кольца»), частично происходит за счет артерий, отходящих от аорты и позвоночной артерии. Они (артерии) проходят сквозь тела позвонков по их периферии. [Я.Ю. Попелянский, «Ортопедическая неврология (вертеброневрология). Руководство для врачей», М., «МЕД-пресс – информ», 2003, с.31].

После 25 лет эти артерии зарастают, и питание периферийной части межпозвонкового хряща в дальнейшем происходит за счет сосудов в телах позвонков, через зону соприкосновения «хрящ/кость» («замыкательные пластинки»), см. «Словарь терминов».



Внутри же межпозвоночного хряща, тем более в его центральной упругой части, кровеносных сосудов изначально нет. Сплющивание межпозвоночного хряща при движениях тела мгновенно раздавит, уничтожит любые сосуды внутри него.

Кровеносные сосуды, по которым в центральную часть межпозвоночного хряща («пульпозное ядро») доставляется необходимый питающий, строительный материал, и сосуды, через которые удаляется отработанное, отходы жизнедеятельности хрящевой ткани, находятся внутри костной ткани позвонков.

Через зоны соприкосновения «костная ткань позвонка – межпозвоночный хрящ» («замыкательные пластинки»), питательные вещества, приносимые кровью, впитываются и распределяются по толще хрящевой ткани.

Рисунок 12. 1. Тело позвонка; 2. Неповрежденный межпозвоночный хрящ; 3. Периферийная часть межпозвоночного хряща, пронизанная сухожилиями («фиброзное кольцо»); 4. Центральная часть межпозвоночного хряща («пульпозное ядро»); 5. Боковые стенки позвоночного канала, образованные отростками и дужками позвонков; 6. Замыкательные пластинки (зона соприкосновения кость-хрящ). Стрелочками указаны направления поступления питательных веществ из сосудов в толще позвонков в межпозвоночный хрящ.

С точки зрения особенностей питания хрящевой ткани, условно ее можно сравнить с холодцом (пищевой продукт), внутри которого находятся хрящевые клетки («хондроциты»), которые этот «холодец» вырабатывают. По этому «холодцу», через него, питательные вещества из кровеносных сосудов в позвонках диффундируют, впитываются в краевые околопозвоночные поверхности межпозвоночного хряща и затем, распространяясь далее внутрь хряща, доставляются к хрящевым клеткам («хондроцитам»).

«Диффузия» (лат. diffusio – распространение, растекание, рассеивание, взаимодействие)... иногда диффузионными на-

зывают также другие процессы переноса...» (см. например «Википедия»)

*Небольшое отступление.* В суставах конечностей кровеносные сосуды, снабжающие питательными веществами хрящевую ткань суставов, располагаются внутри костей образующих сустав. То есть хрящевая ткань любых суставов (позвоночника, конечностей) получает питательные вещества именно через зону соприкосновения «кость/хрящ». Причем, как у человека, так и у животных.

Природа создавала и внутренние органы, и опорно-двигательный аппарат, у млекопитающих и рептилий в соответствии с едиными анатомическими принципами (см. эволюционные теории). Поэтому от артритов и остеохондроза суставов и позвоночника страдает не только человек.

Со связочным аппаратом позвоночника «пульпозное ядро» никак напрямую не соприкасается, то есть непосредственного доступа к сосудам, питающим связочный аппарат и мышцы позвоночника, не имеет (это в норме). Поэтому, для хрящевых клеток («хондроцитов») внутри межпозвонкового хряща питание через замыкательные пластины – основной способ получать пищу и удалять ее ненужные остатки. Хондроциты выдавленного «пульпозного ядра» (межпозвонковая грыжа) за пределами разорванного фиброзного кольца остаются жизнеспособными до тех пор, пока этот разрыв не срастется. Т.е. пока они через остатки «пульпозного ядра» не утратили доступа к питанию из сосудистой сети позвонков.

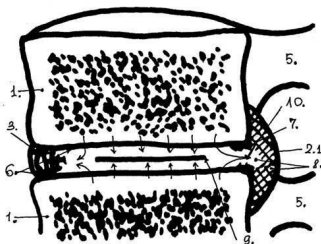


Рис. 13.

Рисунок 13. 1. Тело позвонка; 2. Разорванный на периферии межпозвонковый хрящ с выдавливанием центральной части хряща через разрыв; 3. Неразорвавшаяся периферийная часть межпозвонкового хряща; 4. Остатки центральной части межпозвонкового хряща, остальное содержимое (8) выдавилось за пределы разрыва (7); 5. Боковые стенки позвоночного канала, образованные отростками и дужками позвонков; 6. Замыкательные пластинки (зона соприкосновения костей хрящ). Стрелочками указаны направления поступления питательных веществ из сосудов в толще позвонков в межпозвонковый хрящ. 7. Разорванное фиброзное кольцо; 8. Внутреннее содержимое межпозвонковой грыжи - выдавленное «пульпозное ядро»; 9. Стрелочка, указывающая на поступление питательных веществ в выдавленный хрящ (8), до тех пор, пока разрыв (7) не срастется.

*Информация для медицинских специалистов.* Обратите внимание на то, что в норме артериальное кровоснабжение глубоких мышц спины и связок позвоночника, а также межпозвонковых хрящей происходит из различных артерий. Несмотря на то, что главные источники их происхождения едины – аорта и позвоночная артерия.

То есть позвонки и межпозвонковые хрящи кровоснабжаются сами по себе, а глубокие мышцы спины – сами по себе.

Образование к межпозвонковым хрящам ответвлений от артерий, кровоснабжающих мышцы, связки позвоночника («реваскуляризация» надорванных хрящей), специалистами трактуется как процесс ненормальный, патологический.

[Я.Ю. Попелянский, «Ортопедическая неврология (вертеброневрология). Руководство для врачей», М., «МЕДпресс – информ», 2003, с.31]

### Мышцы и связки позвоночника

В анатомии подробно описаны крупные мышцы спины, проходящие от копчика до затылка. Эти мышцы играют значимую роль в сложных движениях тела – наклонах, поворотах. Мелкие мышцы, соединяющие только два или три соседних позвонка между собой (межпозвонковые глубокие мышцы спины), как правило, упоминаются вскользь. Но именно они – эти мышцы, играют значительную роль в возникновении и развитии остеохондроза позвоночника.

Информация для врачей: в медицинской анатомической литературе эти мышцы упомянуты, как «аутохтонные мышцы» и «глубокие мышцы вентрального происхождения».

Связки (подробнее см. далее) и мышцы вдоль позвоночника способны создавать или выдерживать огромные нагрузки. Например, в монографии известных специалистов Юмашева Г.С., Фурмана М.Е. «Остеохондрозы позвоночника» (М., Медицина, 1973) на с.10, приведены следующие данные. Оказывается, из-за напряжения связок и мышц вдоль позвоночника во время поднятия груза, «... у человека весом 70 кг, удерживающего руками груз 15 кг, при наклоненном вперед туловище под углом  $20^\circ$  нагрузка на диски L3-4 и L4-5 (между нижними поясничными позвонками – курсив мой) равна 200 кг. Если же увеличить угол наклона до

70°, то тот же груз (15 кг) вызывает давление на диск 300 кг. ...Подъем же груза 50 кг при наклоне туловища в 70° сопровождается давлением на диск до 489 кг». Поэтому понятно, что сокращение межпозвонковых мышц, даже само по себе, может интенсивно сплющивать хрящи между позвонками.

Глава 3.Строение и расположение спинного мозга и нервов в позвоночном канале

Для понимания того, как проявления остеохондроза позвоночника (межпозвонковые грыжи) влияют на спинномозговые нервы и спинной мозг необходимо представлять строение спинного мозга и его расположение в позвоночнике.

Строение спинного мозга. Спинномозговые нервы

Спинной мозг образован нервными клетками и переплетениями их отростков. Взаимосвязи нервных клеток в спинном мозгу, образующих проводящие пути – темы для специальных монографий, их касаться не будем. Достаточно знать, что спинной мозг состоит из нервных клеток («нейронов»), принимающих сигналы о состоянии всех внутренних органов тела, и нервных клеток, посылающих ответные команды (нервные импульсы) в эти же органы и ткани организма.

Воспринимающие клетки расположены в основном в задней части спинного мозга. Нервные клетки, подающие команды мышцам, расположены преимущественно в передней части спинного мозга.

**ВАЖНО!** Поэтому в случаях грыж межпозвонковых хрящей, при контакте компонентов грыжи со спинным мозгом,

в первую очередь, нарушается способность нервной системы передавать команды мышцам. В то же время способность чувствовать остается.

Поэтому в тяжелых случаях заболевания у пациентов атрофируются (*уменьшаются в размерах, теряют силу*) мышцы рук или ног, но сохраняется способность ощущать боль (см. рис. 14.б.).

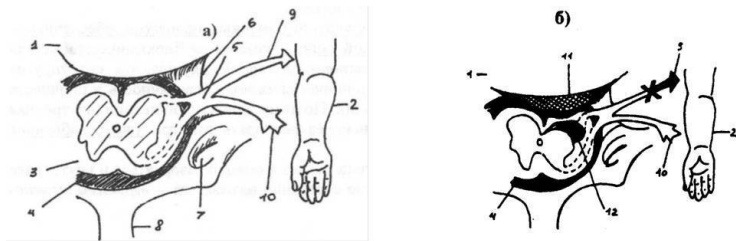


Рис.14.

Рисунок 14. а) Нормальное соотношение воспринимающих и командных нервных импульсов; б) Нарушение передачи командных нервных импульсов из-за поражения передней области спинного мозга грыжей межпозвонкового хряща.

1.Тело позвонка; 2. конечность; 3.спинной мозг ; 4. спинномозговой канал; 5. спинномозговой нерв; 6. вырезка у основания суставного отростка, в которой проходит спинномозговой нерв; 7. верхний суставной отросток; 8. остистый отросток; 9. командные нервные импульсы; 10. воспринимающие нервные импульсы; 11. грыжа межпозвонкового хряща; 12. поражение передней области спинного мозга в зоне расположения клеток, создающих командные нервные импульсы..

Нервные окончания от нервных клеток спинного мозга сплетаются и на коротком расстоянии от спинного мозга до входа в межпозвонковое отверстие образуют по два передних и по два задних корешка (справа и слева).

Задние корешки проводят нервные импульсы к воспринимающим чувствительным клеткам задней части спинного мозга, а передние передают в органы командные нервные импульсы от клеток передней части спинного мозга.

В межпозвоночных отверстиях (между суставными отростками позвонков) передний и задний корешки сливаются и образуют спинномозговую нерв.

После выхода из этого отверстия спинномозговые нервы делятся на ветви, отходящие к различным органам, в том числе и к позвоночнику

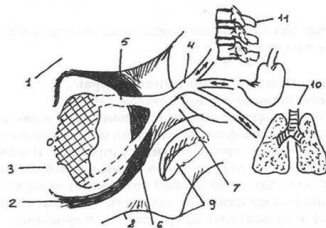


Рис.15.

Рисунок. 15. 1. Тело позвонка; 2. спинномозговой канал; 3. спинной мозг; 4. спинномозговой нерв; 5. передний корешок спинномозгового нерва; 6. задний корешок спинномозгового нерва; 7. вырезка у основания суставного отростка, в которой проходит спинномозговой нерв; 8. поперечная дуга остистого отростка, образующая стенку спинномозгового канала; 9. верхний и нижний суставные отростки; 10. орган; 11.ткани позвоночника.

## Протяженность спинного мозга в позвоночном канале

У новорожденного спинной мозг занимает весь позвоночный канал. Затем позвоночник начинает расти быстрее, чем мозг, поэтому у взрослого человека спинной мозг обычно кончается на уровне 1-2-го поясничных позвонков.

Ниже - пространство мозговой оболочки заполняет так называемый "конский хвост" - нервные корешки спинного мозга, идущие в направлении сверху вниз (см. рис. 16).

Слева внутреннее содержимое позвоночного канала, справа позвоночник снаружи. Темная полоса на левом рисунке – спинной мозг, который завершается на уровне 1-2 поясничных позвонков. Далее – «конский хвост».

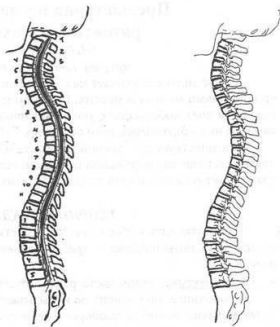


Рис. 16.

Это знание (*об анатомии спинного мозга внутри позвоночника*) очень важно для оценки перспектив лечения и выздоровления при сдавливании грыжами межпозвонковых хрящей сухожильного мешка («дурального мешка»), внутри которого спинной мозг размещён.

Понятно, что чем ближе к 1–2 поясничному позвонкам образовалась грыжа межпозвонкового хряща, тем опаснее по возможным последствиям ее воздействие на спинной мозг. Поэтому грыжи в шейном или грудном отделах позвоночника намного опаснее, чем грыжи в поясничном отделе.

В прогнозе атрофии (разрушения) мышц и общей бездвиженности.

На уровне, где спинного мозга в спинномозговом канале уже нет, то есть ниже 2-го поясничного позвонка, даже большая по размерам, грыжа не так опасна, как небольшая, но примыкающая к спинному мозгу. Поэтому межпозвонковые грыжи в шейном отделе позвоночника опасны необычайно.

# **Раздел 3. Причины и механизм возникновения остеохондроза позвоночника, осложненного межпозвонковыми грыжами**

## **Глава 3. Предыстория познания причин и механизмов развития остеохондроза позвоночника. (Небольшой обзор теорий о причинах возникновения остеохондроза позвоночника)**

Любое знание возникает не сразу. Долгий и трудный путь познания Истины преодолевается усилиями многих и многих. Понимание причин возникновения остеохондроза позвоночника пришло не только за счет собственных усилий, основой послужили знания, достигнутые предшественниками. За них благодарен всем безмерно.

Предшествующих теорий, объясняющих или описывающих некоторые стороны возникновения и развития пораже-

ний позвоночника достаточное количество. Для удобства в обзоре сразу будут описаны и суть теории, и противоречия этих теорий с фактами.

## **Теории преждевременного старения**

Они появились в 30-е годы XX столетия.

Основаны на предположении, что причина остеохондроза позвоночника – преждевременное старение и «изношенность» межпозвонковых дисков. Но в реальной практике это не подтверждается:

1. Очень часто рентгеновские снимки показывают выраженные изменения в позвоночнике, но пациент не испытывает никаких неприятных ощущений и не предъявляет никаких жалоб, и наоборот (т. е. выраженность болезненного состояния не зависит от т. н. «старения» (дегенерации) межпозвонковых хрящей);

2. Процесс старения организма или его частей нарастает равномерно, без выраженных обострений, в отличие от старения, остеохондроз позвоночника всегда протекает с периодическими обострениями разной степени выраженности;

3. Кроме того, теории не дают объяснений, почему «старение» хрящей у одних страдающих выражено в поясничном отделе, у других в шейном;

4. С точки зрения этих теорий необъяснимы проявления остеохондроза в детском и подростковом возрасте.

Наконец, совсем непонятно, в чем же причина возникновения процессов «старения» межпозвонкового хряща?

**ВЫВОД:** «Старение»(?) (дегенерация) межпозвонкового хряща не причина развития остеохондроза позвоночника, а одна из болезненных составляющих.

## **Теории, объясняющие причины возникновения остеохондроза позвоночника, изменением тонуса мышц спины и позвоночника (мышечные теории)**

Теории также стали появляться с 30-х годов XX века.

Сторонники этих теорий считают причиной появления и развития остеохондроза позвоночника постоянное напряжение или слабость мускулатуры; воспаление мышц и связок позвоночника.

Некоторые авторы считают, что в основе развития остеохондроза позвоночника лежит создание привычек неправильных движений, которые приводят к механической перегрузке соответствующих частей межпозвонкового сегмента, а затем к появлению процессов дегенерации и «старения».

Другие исследователи, напротив, считают, что изменения в мышцах – следствие остеохондроза позвоночника, а не его причина.

Теории отражают влияние тонуса мышц на скорость нарастания явлений остеохондроза позвоночника, на степень выраженности его болезненных проявлений. Но непонятно:

Почему остеохондроз позвоночника с формированием межпозвонковых грыж, проявляется с одинаковой частотой у спортсменов, просто сильных людей, и у людей физически слабых?

Если причина – повышенный тонус мышц, почему остеохондроз позвоночника появляется у людей со слабо развитой мускулатурой?

# Конец ознакомительного фрагмента.

Текст предоставлен ООО «ЛитРес».

Прочитайте эту книгу целиком, [купив полную легальную версию](#) на ЛитРес.

Безопасно оплатить книгу можно банковской картой Visa, MasterCard, Maestro, со счета мобильного телефона, с платежного терминала, в салоне МТС или Связной, через PayPal, WebMoney, Яндекс.Деньги, QIWI Кошелек, бонусными картами или другим удобным Вам способом.