

А. В. Губин

Пособие для врачей

ОСТРАЯ КРИВОШЕЯ У ДЕТЕЙ



ИЗДАТЕЛЬСТВО Н-Л

Александр Вадимович Губин

Острая кривошея у детей: Пособие для врачей

Текст предоставлен правообладателем

http://www.litres.ru/pages/biblio_book/?art=2968205

Острая кривошея у детей: Пособие для врачей / А. В. Губин : Н-Л;

СПб.; 2010

ISBN 978-5-94869-107-7

Аннотация

Монография посвящена самому частому вертебрологическому заболеванию у детей, обозначенному как синдром «острой кривошеи». В рамках изучения проблемы большое внимание уделено особенностям строения шейного отдела позвоночника у детей. Предложена собственная теория развития синдрома у большинства пациентов. Представлены алгоритмы дифференциальной диагностики и варианты лечения. Книга предназначена для детских хирургов, ортопедов-травматологов, врачей восстановительной медицины, остеопатов, специалистов по лучевой диагностике. Может использоваться в качестве пособия для студентов и ординаторов.

Содержание

Предисловие	4
I. Определение понятия	9
II. Идентификация проблемы	10
III. Общая характеристика проблемы, терминология, статистика	12
Конец ознакомительного фрагмента.	16

Александр Вадимович Губин

Острая кривошея у детей

*Дорогому учителю,
профессору
Ульриху Эдуарду Владимировичу
посвящается*

Предисловие

12 лет назад в хирургической клинике Педиатрической академии мне предложили заняться ведением детей с остро возникшими болями в шее, которые, как правило, сопровождались кривошеей. С точки зрения практического врача такая работа не представлялась особенно сложной. Традиционно в таких случаях ставилось две задачи:

Во-первых, с использованием трансоральной рентгенограммы установить есть ли у них нарушение соотношения в сегменте СI–СII и если есть поставить диагноз ротационный подвывих атланта, а если нет, то миозит.

Во-вторых, независимо от находок на снимках уложить ребенка на вытяжение с помощью петли Глиссона, а по исчезновению болей иммобилизовать воротником Шанца.

По первой задаче основной проблемой было очень низкое качество рентгенограмм, так как правильно уложить ребенка, запрокинуть голову и открыть рот при выраженной кривошее и болях, было непросто.

Вторая задача упиралась сугубо в дисциплинарные вопросы – как удержать детей лежа на спине и с давящей на подбородок петлей?! Только если их близкие выкинут неделю из своей жизни для неусыпного надзора за своим чадом...

Также по ходу работы выяснилось, что часть пациентов поступает с таким сильным болевым синдромом и выраженной кривошеей, что уложить их в горизонтальное положение для вытяжения процедура очень жестокая. На практике она осуществлялась так, что укладкой занималась медсестра, которая не торопила события. Ребенок постепенно находил для себя позицию, чаще на боку, а затем и ложился на спину. Часто за время неспешных перемещений по маршруту: приемный покой – рентген-кабинет – приемный покой – отделение, по ходу осмотра, движений, укладок пациенту становилось несколько легче и его можно было уложить. Резкий болевой синдром, когда ребенок держал голову руками (в прямом смысле) никогда не превышал нескольких часов.

Так рутинно происходит лечение детей с синдромом острой кривошеи в большинстве клиник России. И таких пациентов много. В Петербурге 600–800 госпитализированных в год – это 11,6 % всех экстренных травматологических больных стационара. Количество амбулаторных и не обра-

тившихся с диагнозом: «продуло», вообще сложно установить.

Острая кривошея – самое частое вертебрологическое заболевание у детей. Но удивительно, написано про него крайне мало, и все сводится к диагнозу – острый атланта-аксиальный ротационный подвывих (ААРП). Ученые, которые активно занимались исследованиями данного состояния, прежде всего опирались на рентгенограммы, а самой большой тайной оставалось то, что после клинического выздоровления на контрольном снимке соотношения в С1–С2 менялось редко.

На самом деле «понятного» в острой кривошее очень мало и вопросы возникают один за другим:

1. Почему данное состояние возникает так часто у детей и с возрастом становится реже, исчезая после 30 лет?

2. Как объяснить явную сезонность возникновения патологии?

3. Почему у подавляющего большинства детей происходит «вправление подвывиха» вне зависимости от типа и продолжительности лечения и даже без него?

4. Почему мы постоянно обнаруживаем типичные признаки подвывиха С1 при обследовании детей без клиники острых болей и кривошеи?

5. Почему боль обычно проецируется на одну сторону в средней части шеи, а не в затылочную зону или хотя бы область остистых отростков С1–С2?

6. Почему при переломовывихах в краниоцервикальном переходе у детей нет болевого синдрома такой интенсивности?

7. Почему при «подвывихе С1» боковой наклон головы значительно преобладает над ротационной установкой?

8. Почему дети с застарелыми атланта-аксиальными подвывихами (блокированием) имеют другой тип кривошеи?

9. Почему практически нет работ подтверждающих подвывих С1 при синдроме острой кривошеи у детей современными методами исследования с помощью компьютерной и магнитно-резонансной томографии?

10. Почему не совпадает частота ААРП у детей в России и в остальном мире?

Надеюсь, что в данной работе нам удалось приоткрыть завесу загадочности данного синдрома. Это стало возможно, только благодаря реальной поддержке и активному участию большого числа врачей и медсестер Санкт-Петербургской государственной медицинской педиатрической академии. В этом учреждении возникла уникальная ситуация, при которой экстренный и плановый поток пациентов со всей возможной патологией позвоночника встречался с многолетней научной и практической вертебродологической школой профессора Эдуарда Владимировича Ульриха. Особенная благодарность лучевым диагностам А. И. Тацилкину и А. Н. Ялфимову, которые не жалея сил и времени кропотливо с высоким профессионализмом и ответственностью выполня-

ли свою работу. Спасибо за ценные советы и поддержку профессорам, доцентам и врачам О. А. Собковичу, И. А. Маршеву, Э. П. Зельбман, В. В. Горелому, И. А. Комиссарову, И. Б. Осипову, М. Г. Дудину, М. Г. Баиндурашвили., Г. А. Сусловой, А. Б. Левандовскому, Ю. В. Кукелеву, С. О. Рябых, А. В. Резнику, К. А. Битюкову, А. П. Афанасьеву, И. А. Комолкину, В. А. Макарьину, Д. А. Красавиной, Л. П. Андреевой, В. А. Дрозду, К. Н. Петровой и всему прекрасному коллективу второго хирургического отделения Педиатрической академии. Работа не получилась бы без любви и терпения моей семьи.

I. Определение понятия

Целесообразно при обращении ребенка с внезапно возникшими болями в шее без четкого механизма непосредственной травмы, ограничением движений и вынужденным наклоненном и (или) повернутым положением головы ставить рабочий диагноз – острая кривошея или синдром острой кривошеи.

Необоснованной является постановка диагнозов: подвывих позвонков, острый ротационный атланта-аксиальный ротационный подвывих, шейный миозит, острая мышечная кривошея, так как они указывают на этиологию и патогенез поражений, которые не могут быть установлены клинически.

Таким образом, острая кривошея – синдром, являющийся клиническим проявлением различных поражений шейного отдела позвоночника, от быстро исчезающих доброкачественных до опасных для жизни и здоровья пациента.

II. Идентификация проблемы

Острая кривошея у детей в подавляющем большинстве случаев доброкачественное заболевание. Независимо от усилий врача и пациента выздоровление наступает в течение нескольких дней.

Данный синдром всего лишь совокупность «базовых» для патологии шейного отдела позвоночника у детей симптомов: **боли, вынужденного положения головы и ограничение подвижности в шее.**

Ключевой проблемой является выяснение этиологии страдания в каждом конкретном случае для дифференциальной диагностики с опасными для жизни и здоровья ребенка проблемами. Под маской острой кривошеи могут встречаться деструктивные процессы травматической инфекционной и опухолевой природы, манифестации врожденных пороков развития и атланта-аксиальное блокирование. Таким образом, основной задачей данной работы является помощь практикующему врачу не допустить ошибку, которая, как будет показано далее, может серьезно угрожать жизни и здоровью больного.

Необходимо выделить 3 ключевые проблемы, с которыми сталкиваются как исследователи, так и практические врачи, работающие с детьми с остро возникшим вынужденным положением головы и болью в шее:

1. Отсутствие общепринятой терминологии в обозначении, как самого патологического состояния, так и описании рентгенологической картины при этом заболевании;

2. Невозможность объективизации в большинстве случаев причин данного состояния и неизвестность в целом этиологии острой кривошеи и атланта-аксиального подвывиха у детей. Следствием этого является:

3. Отсутствие обоснованного алгоритма обследования и лечения.

III. Общая характеристика проблемы, терминология, статистика

В литературе зафиксировано как минимум 80 причин кривошеи [1]. В зарубежных руководствах – принято деление кривошеи у детей на 4 категории (табл. 3.1).

Таблица 3.1

Основные категории кривошеи у детей (цит. по [1])

Категория	Комментарии
Мышечная кривошея	Самая частая
Острая кривошея	Быстро разрешается
Краниоцервикальные аномалии	Самая частая причина полупозвонки
Разные	Опухоли нервной ткани Воспаление Травма Глазная кривошея (страбизм) Истерическая Идиопатическая: ротационный подвывих

Обращает на себя внимание, что острая кривошея выделяется в отдельную группу, а ротационный подвывих атланта как идиопатическое состояние в раздел «разные». В общем дифференциально-диагностическом алгоритме обследования детей с кривошеей упоминается воспалительный вариант, а доброкачественного быстро разрешаемого состо-

нения «острая кривошея» нет (рис. 3.1).

В России данная проблема представлена буквально в единичных монографиях и статьях, и практически не отражена в отечественных учебниках по ортопедии-травматологии.

Многие аспекты преимущественно хронической патологии и травмы СО-СII отражены в 2 фундаментальных трудах: А. Л. Луцк, И. К. Раткин, М. Н. Никитин. Краниовертебральные повреждения и заболевания (1998) и С. Т. Ветриле, С. В. Колесов. Краниовертебральная патология (2007).

На практике ребенок с синдромом острой кривошеи госпитализируется с подозрением на подвывих СI, обследуется и, как правило, сразу начинает лечение на манжеточном вытяжении. То есть, изначально закладывается представление о преимущественном поражении атланта-аксиального сочленения. Так, А. В. Мозгунов (2004) в своей диссертационной работе делает следующее определение: «Острый атланта-аксиальный ротационный подвывих (ААРП) – характерное патологическое состояние детского и подросткового возраста, проявляющееся остро возникшей кривошеей и нарушением нормальных движений в шейном отделе позвоночника при отсутствии костно-травматических повреждений шейного отдела позвоночника, постоянным рентгенологическим признаком которого является асимметричное расположение зубовидного отростка аксиса относительно боковых масс атланта» [3].

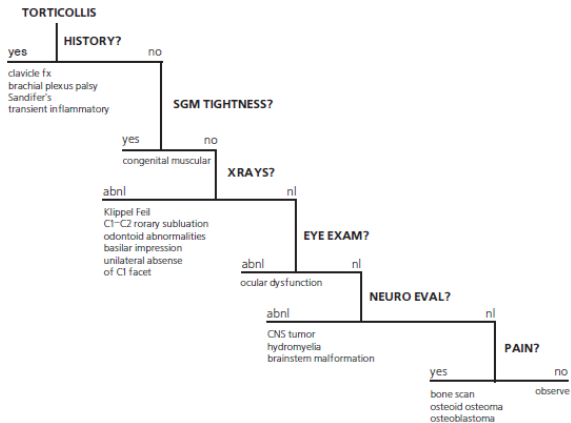


Рис. 3.1. Алгоритм обследования детей с кривошеей (цит. по [2])

За рубежом от 2 до 7 суток такого ребенка наблюдают амбулаторно, назначив иммобилизацию и нестероидные противовоспалительные средства [4]. Рентгенография чаще не проводится, так как кривошея препятствует правильной укладке. При сохранении болевого синдрома и вынужденного положения головы пациента госпитализируют для обследования и лечения. Основным диагнозом является атлanto-аксиальное блокирование – аналог ААРП. Использование термина «блокирование», несомненно, более удачно, так как:

1. подчеркивает нетравматическую природу страдания;

2. в большинстве случаев доказать лучевыми методами «подвывих» С1 не удастся;

3. может наблюдаться блокирование С1–С2 без смещения позвонков относительно друг друга, выходящего за пределы физиологической подвижности;

4. является в большей степени описанием реальной проблемы (отсутствие движений в атланта-аксиальном суставе), а не рентгеноанатомическим заключением «подвывих».

Таким образом, остро возникшее патологическое положение головы и болевой синдром у ребенка при исключении травматических и деструктивных причин, определяется как состояние, в основе которого, по мнению большинства авторов, лежит идиопатическое атланта-аксиальное блокирование или подвывих С1.

Конец ознакомительного фрагмента.

Текст предоставлен ООО «ЛитРес».

Прочитайте эту книгу целиком, [купив полную легальную версию](#) на ЛитРес.

Безопасно оплатить книгу можно банковской картой Visa, MasterCard, Maestro, со счета мобильного телефона, с платежного терминала, в салоне МТС или Связной, через PayPal, WebMoney, Яндекс.Деньги, QIWI Кошелек, бонусными картами или другим удобным Вам способом.