


Александр Жданов

МАССАЖ

при болях в спине



 ПИТЕР®

Александр Жданов

Массаж при болях в спине

«Питер»

2012

Жданов А.

Массаж при болях в спине / А. Жданов — «Питер», 2012

Постоянные стрессы, боль в суставах, напряжение в мышцах, нервные и физические перегрузки? Вернуть вас и ваших близких к полноценной жизни помогут уроки массажа Александра Жданова. Без помощи мануального терапевта, у себя дома, вы сможете снять боль в спине и суставах, облегчить симптомы сколиоза и остеохондроза. Компакт-диск прилагается только к печатному изданию.

© Жданов А., 2012

© Питер, 2012

Содержание

Введение	5
Глава 1 Боль в спине. Откуда она берется	6
Как устроен позвоночник	7
Строение и функции позвонков	10
Шейные позвонки	10
Грудные позвонки	11
Поясничные позвонки	12
Крестец	12
Копчик	13
Функции позвоночника	14
Спинальный мозг	15
Спинальные нервы	16
Сегментарное строение тела	17
Связочный аппарат и мышцы	19
Конец ознакомительного фрагмента.	20

Александр Жданов

Массаж при болях в спине

Введение

Проблемы с позвоночником часто возникают еще в юности. А к зрелому возрасту многие люди уже серьезно ощущают на себе их последствия. Снижение активности, головная боль и общий дискомфорт не дают полноценно жить и работать, отнимают силы, драгоценное время, а зачастую еще и больно ударяют по кошельку. Ведь даже простые обезболивающие препараты могут быть очень недешевы, что уж говорить о стоимости медицинских процедур и услуг специалистов – мануальных терапевтов, массажистов, тренеров по лечебной физкультуре. По статистике, целых 80 % людей когда-либо испытывали боли в спине.

С каждым годом страдающих заболеваниями позвоночника становится все больше, отсюда и возникла необходимость написания этой книги. Из нее каждый читатель сможет почерпнуть для себя нужную информацию. Надеюсь, что данное пособие поможет вам избавиться от необходимости обращаться к специалистам и терпеть невыносимую, сковывающую движения и ограничивающую возможность полноценной жизни боль в спине. А кому-то, вероятно, позволит даже предупредить такие проблемы и сохранить здоровье.

Уверен, книга станет прекрасным самоучителем для тех, у кого не хватает времени или денег на услуги специалистов, но кто очень хочет помочь себе и близким. Вы сможете научиться делать массаж и применять свои знания на практике. А мой специальный видеокурс поможет вам в освоении основных приемов и способов массажа спины.

Разумеется, материалы, изложенные в этом пособии, не следует использовать как слепое руководство к действию. Организм каждого человека уникален, а значит, уникальны и его проблемы. Поэтому в каждом конкретном случае в первую очередь важно осознание проблемы. А следовательно, необходима грамотная диагностика, консультация врача – специалиста по вашему заболеванию, возможно, прием необходимых лекарственных средств и обязательно работа с квалифицированным методистом. Только так – в тесном контакте с лечащим врачом, четко усвоив его рекомендации и вооружившись арсеналом средств для борьбы с недугом – возможно добиться успеха в этом нелегком и ответственном деле – исцелении.

Моя цель – помочь каждому читателю избавиться от боли и тем самым вернуться к нормальной, полноценной жизни, заново открыть те ее грани, которые стали недоступны из-за болей в спине.

Глава 1 Боль в спине. Откуда она берется

За долгие годы работы массажистом мне сотни раз доводилось слышать отчаянные просьбы о помощи. При этом мало кто из пациентов мог назвать причину и происхождение этой боли и даже точно описать ее. И уж тем более ответить на вопрос, что же привело к таким серьезным проблемам.

«Зри в корень!» – сказал Козьма Прутков. И оказался прав. «Ищите причину», – скажет любой специалист. Поэтому в первую очередь мы поговорим о том, что же такое наш позвоночник и откуда возникает боль в спине.

Как устроен позвоночник

Опорно-двигательный аппарат состоит из скелета, его соединений и мышц. Основой скелета является позвоночник, который поддерживает тело в вертикальном положении и является опорой для внутренних органов. К нему прикрепляются мышцы и связки спины и живота, обеспечивающие все необходимые движения корпуса, головы и конечностей. Помимо всего прочего, позвоночник защищает находящийся в его канале важнейший отдел центральной нервной системы – спинной мозг.

Строение позвоночника обусловлено его функциями – опорной, защитной, амортизационной и двигательной. Он представляет собой изогнутый вертикальный столб, который поддерживает сверху голову и опирается снизу на таз и нижние конечности.

Позвоночник человека состоит из 33–34 позвонков (рис. 1.1). Среди них выделяют 7 шейных, 12 грудных, 5 поясничных, 5 крестцовых и 4–5 копчиковых позвонков¹.

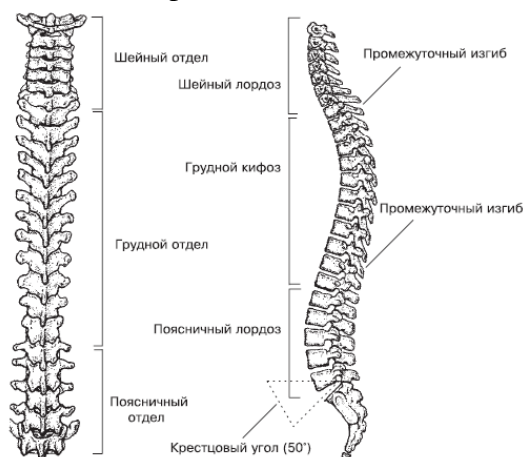


Рис. 1.1. Позвоночник (вид сзади и сбоку)²

ПРИМЕЧАНИЕ

Позвоночник человека не идеально прямой. Позвонки находятся не прямо один над другим, а образуют характерные изгибы.

В шейном и поясничном отделе здоровый позвоночник выгибается вперед, в грудном и крестцовом – назад. Эти изгибы обеспечивают отличную амортизацию при ходьбе, беге и прыжках, смягчая толчки и удары о землю и таким образом предохраняя органы, спинной и головной мозг от повреждений.

Позвонки соединяются между собой межпозвоночными дисками, дугоотростчатыми суставами, образованными двумя верхними и двумя нижними суставными отростками. Спереди и сзади по телам позвонков проходят продольные связки. Дуги позвонков соединены так называемой желтой связкой. Остистые отростки соединены между собой межостистыми и надостистыми связками, а поперечные отростки – межпоперечными связками.

Подвижность позвонков обеспечивается суставами и связками, находящимися между ними. Последние в какой-то мере играют роль ограничителя, препятствующего слишком большой подвижности. Сильные мышцы спины, шеи, плечевые, грудные, а также живота и бедер

¹ Позвонки по-латински называются *vertebrae* («вертебре»), отсюда и часто встречаемое в медицинских диагнозах слово «вертеброгенный», что означает «происходящий из позвоночника».

² Рисунок взят из книги: *Ки С.* Настольная книга для тех, у кого болит спина / Пер. с англ. Т. В. Лихач. – Минск: ООО «Попурри», 2005. – 320 с.: ил. – (Серия «Здоровье в любом возрасте»).

в большей степени определяют подвижность позвонков и всего позвоночного столба. Все эти мышцы гармонично взаимодействуют между собой, обеспечивая точную регуляцию движений в позвоночнике. Если сила или напряжение при нагрузке какой-либо мышцы меняется, это может вызвать изменение двигательной функции позвоночника, вследствие чего возникает болевое ощущение в спине или чувство усталости.

В шейных позвонках имеются особые отверстия в поперечных отростках, образующие в совокупности канал. В нем проходит позвоночная артерия, переносящая кровь в полость черепа. Она питает головной мозг, в том числе области, ответственные за координацию движений, слух, эмоции, сон, бодрствование и многое другое. Этим объясняется разнообразие историй болезни у людей с шейным остеохондрозом.

Сохранение правильного положения смежных позвонков и всего позвоночного столба в целом называется статикой. Нормальная статика позволяет позвоночнику выполнять его функции опоры и защиты. Изгибы позвоночника удерживаются силой мышц, связками и формой самих позвонков. S-образный профиль позвоночника человека обусловлен прямохождением. Двойная изогнутость позвоночного столба придает ему прочность, смягчая толчки и удары при движениях.

Позвоночник образует изгибы в сагиттальной (спереди назад) и фронтальной (слева направо) плоскостях. Изгибы позвоночного столба выпуклостью назад называются кифозами, выпуклостью вперед – лордозами, в бок – сколиозами. Различают следующие физиологические (нормальные) изгибы позвоночника: шейный и поясничный лордозы, грудной и крестцовый кифозы, грудной (аортальный) физиологический сколиоз. Аортальный сколиоз встречается примерно в 1/3 случаев, он расположен на уровне III–V грудных позвонков в виде небольшой выпуклости вправо.

Шейный и поясничный лордозы более выражены у женщин, чем у мужчин. Изгибы позвоночного столба при горизонтальном положении тела человека несколько распрямляются по сравнению с вертикальным положением. При нагрузках, таких как ношение тяжестей, выраженность изгибов увеличивается.

При вялой осанке (опущенная вниз голова, зажатая грудь) увеличивается грудной кифоз, уменьшается шейный и поясничный лордозы. Увеличение грудного кифоза наблюдается и в старческом возрасте (старческий горб). В результате болезненных процессов или длительной неправильной посадки (например, ребенка в школе) могут развиваться нефизиологические изгибы позвоночника (так называемая сколиотическая осанка).

От глубины лордозов и кифозов зависит осанка человека. В старости изгибы уплощаются, может наступить сгибание позвоночника вперед с образованием большого грудного изгиба – старческого горба.

Таким образом, позвоночник в целом является гибким стержнем и опорой для головы, плечевого пояса и рук, органов грудной и брюшной полости и к тому же соединяет верхнюю часть скелета с нижней.

Опорная функция позвоночника обусловлена постепенным увеличением размеров позвонков в направлении сверху вниз, от шейного к крестцовому отделу. Наибольший размер имеют поясничные позвонки. Лежащие ниже крестцовые позвонки срастаются в единую массивную кость – крестец. Копчик представляет собой остаток исчезнувшего у человека в процессе эволюции хвоста.

У большинства людей линия тяжести проходит впереди позвоночника, поэтому вес тела не увеличивает изгибы, а выпрямляет поясничный лордоз. При стоянии напрягаются мышцы и связки, усиливая давление позвонков. Их излишняя подвижность опасна для спинного мозга, расположенного в спинномозговом канале. Степень подвижности (динамика) позвоночника обусловлена перемещением смежных позвонков и изменениями конфигурации всего позвоночника, его положения относительно других частей тела.

Движения позвоночника возможны по трем осям:

- ◆ сгибание и разгибание по поперечной оси;
- ◆ боковые наклоны вокруг сагиттальной оси;
- ◆ вращение вокруг продольной оси.

Вращение максимально в шейном и верхнегрудном отделах, а сгибание и разгибание – в шейном и поясничном. Боковые наклоны с наибольшей амплитудой возможны в нижнегрудном отделе позвоночника. В движениях участвуют пассивная часть позвоночника (позвонки, суставы, связки и диски) и активная часть (мышечный аппарат).

Правильная статика и динамика обеспечивают статную осанку и хорошую подвижность позвоночного столба, его гибкость. Хорошая гибкость – это признак оптимального состояния всех анатомических структур позвоночника, а значит – его здоровья.

Длина позвоночного столба у взрослой женщины составляет 60–65 см, у мужчины колеблется от 60 до 75 см. В пожилом возрасте длина позвоночника уменьшается примерно на 5 см, что связано с возрастным увеличением изгибов позвоночника и снижением толщины межпозвоночных дисков. Ширина позвонков уменьшается снизу вверх. На уровне XII грудного позвонка она равна 5 см. Наибольший поперечник (11–12 см) позвоночный столб имеет на уровне основания крестца.

Строение и функции позвонков

Каждый позвонок состоит из круглого или почкообразного тела и дуги, замыкающей позвоночное отверстие. От нее отходят суставные отростки, служащие для сочленения с вышележащими и нижележащими позвонками.

В зависимости от того, какой части позвоночника принадлежат позвонки, формы их тел и отростков имеют некоторые различия. В целом можно сказать, что поясничные позвонки более массивны, чем шейные, поскольку на них приходится основная нагрузка, в то время как шейные несут лишь тяжесть головы.

Позвонки состоят из губчатого внутреннего и компактного внешнего вещества. Губчатое вещество в виде костных перекладин обеспечивает прочность позвонков. Внешнее компактное вещество позвонка состоит из костной ткани пластинчатого вида, обеспечивающей твердость внешнего слоя и возможность позвонковому телу принимать нагрузки (например, сжатие при ходьбе). Внутри позвонка, кроме костных перекладин, находится красный костный мозг, который несет функцию кроветворения.

Костная структура постоянно обновляется: клетки одного типа заняты разложением костной ткани, другого – ее обновлением. Механические силы, нагрузки, которым подвергается позвонок, стимулируют образование новых клеток. Усиление воздействий на позвонок обеспечивает ускоренное образование костного вещества с большим количеством перекладин и более плотной костной субстанцией, и наоборот, уменьшение нагрузки вызывает ее распад. Так, например, вынужденная в связи с болезнью обездвиженность ведет к распаду костного вещества с его возможным последствием – размягчением костей скелета.

Как уже говорилось, тела позвонков постепенно увеличиваются в размерах по направлению сверху вниз, достигая наибольших размеров у поясничных позвонков. Крестцовые позвонки срастаются в единую кость – крестец, поскольку несут на себе всю тяжесть головы, туловища, рук и соединяют верхнюю часть скелета с нижней. Копчиковые позвонки имеют вид маленьких костных образований и сливаются в среднем возрасте в одну кость – копчик.

Позвонки, расположенные ниже места, где заканчивается спинной мозг (на уровне II поясничного позвонка), имеют постепенно сужающийся к копчику спинномозговой канал.

Между позвонками находятся межпозвоночные диски. В составе каждого из них выделяют центральную и периферическую части. Центральная часть диска называется студенистым ядром, а периферическая – фиброзным кольцом. Студенистое ядро, являющееся остатком спинной струны (хорды), играет роль амортизатора между телами двух соседних позвонков. Иногда внутри студенистого ядра имеется горизонтальная узкая щель, что позволяет называть такое соединение симфизом (полусуставом). Периферическая часть межпозвоночного диска (фиброзное кольцо) построена из волокнистого хряща. Толщина межпозвоночного диска зависит от уровня его расположения и подвижности соответствующего отдела позвоночника. В грудном отделе, наименее подвижном, толщина диска составляет 3–4 мм, в шейном отделе, обладающем большей степенью подвижности, – 5–6 мм, в поясничном толщина диска равна 8–10 мм.

Эластичная консистенция диска дает ему возможность менять форму. Способность диска принимать на себя и распределять давление между позвонками позволяет ему играть роль амортизатора и сгибаться.

Шейные позвонки

Шейные позвонки имеют небольшое тело, поскольку испытывают меньшую нагрузку в сравнении с остальными отделами позвоночника.

Поперечные отростки шейных позвонков имеют отверстия, образующие в совокупности канал, по которому позвоночная артерия проходит в полость черепа. Каждый отросток заканчивается бугорками – передним и задним. Передний бугорок V шейного позвонка называют сонным бугорком. Он хорошо развит, и к нему при необходимости может быть прижата сонная артерия, проходящая рядом.

Остистые отростки шейных позвонков короткие, раздвоены на конце. Остистый отросток VII шейного позвонка длиннее и толще, чем у соседних позвонков. Он легко может быть прощупан у человека, поэтому VII шейный позвонок называют выступающим позвонком.

Первый шейный позвонок соединен с черепом и поэтому получил название «атлант» (по имени титана из древнегреческих мифов, удерживающего на своих плечах небесный свод). Он не имеет тела (в эмбриональном периоде оно срослось со II шейным позвонком, образовав его зуб) и представляет собой, по сути, кольцо, состоящее из передней и задней дуги, которые соединяются по бокам двумя латеральными (боковыми) массами. Позвоночное отверстие большое, округлое. На передней дуге спереди расположен передний бугорок. На внутренней поверхности дуги имеется углубление – ямка зуба. Она предназначена для соединения с зубом II шейного позвонка. На задней дуге атланта находится задний бугорок. Он представляет собой недоразвитый остистый отросток. Сверху и снизу на каждой латеральной массе располагаются суставные поверхности.

Верхние суставные ямки имеют овальную форму, они соединяются с мыщелками затылочной кости. Нижние суставные поверхности, напротив, округлые, предназначены для сочленения со II шейным позвонком.

Второй шейный позвонок, осевой (аксис), отличается наличием зуба-отростка, отходящего вверх от тела позвонка. Зуб имеет верхушку и две суставные поверхности – переднюю и заднюю. Передняя суставная поверхность сочленяется с ямкой на задней поверхности первого шейного позвонка, задняя – с поперечной связкой атланта. По бокам от зуба на теле позвонка имеются суставные поверхности для соединения с атлантом. Нижние суставные поверхности осевого позвонка служат для сочленения с третьим шейным позвонком.

Грудные позвонки

Грудные позвонки выполняют особую функцию: вместе с ребрами и грудиной они образуют грудную клетку. Ребра, прикрепленные к передней стороне поперечных отростков, не являются их продолжением, а представляют собой отдельные кости, соединенные с отростками двумя небольшими суставами. Они допускают некоторую подвижность ребер и позвонков относительно друг друга, что обеспечивает вдох и выдох. Образованная из костей грудная клетка обладает меньшей подвижностью по сравнению с шеей и туловищем. Степень свободы между грудными позвонками также меньше, чем между шейными и поясничными.

Грудные позвонки крупнее шейных. Высота их тела нарастает в направлении сверху вниз. Она максимальна у XII грудного позвонка. Грудные позвонки (со II по IX) на заднебоковых поверхностях тела имеют верхнюю и нижнюю реберные ямки, точнее, полуямки. Верхняя полуямка нижележащего позвонка совмещается с нижней полуямкой вышележащего позвонка и вместе с ней образует суставную поверхность для головок соответствующих ребер. VI, X, XI и XII грудных позвонков есть особенности. На I грудном позвонке имеются верхние полные реберные ямки для сочленения с головками первых ребер, а также нижние полуямки, которые вместе с верхними полуямками II грудного позвонка образуют полные ямки для головок вторых ребер. XI и XII позвонки имеют полные ямки для соответствующих ребер.

Грудные позвонки обладают утолщенными на концах поперечными отростками. На передней поверхности поперечных отростков имеются реберные ямки поперечного отростка, с которыми бугорки ребер образуют реберно-поперечные суставы. XI и XII позвонки не имеют

ямок на их поперечных отростках. Остистые отростки грудных позвонков длинные, наклонены вниз и накладываются друг на друга. Такое их расположение препятствует излишнему разгибанию позвоночного столба. Суставные отростки грудных позвонков ориентированы во фронтальной плоскости. При этом верхние суставные поверхности направлены наружу и кзади, а нижние – внутрь и кпереди.

Поясничные позвонки

Поясничные позвонки имеют крупное тело бобовидной формы, высота которого увеличивается в направлении от I к V поясничному позвонку. Позвоночные отверстия крупные, имеют треугольную форму. Поперечные отростки располагаются почти во фронтальной плоскости. Остистые отростки плоские, короткие, с утолщенными концами. Суставные поверхности верхних суставных отростков направлены медиально (внутрь), а нижних – латерально (наружу). На каждом верхнем суставном отростке имеется незначительный по размерам бугорок – сосцевидный отросток.

Крестец

Крестец состоит из пяти позвонков, которые в юношеском возрасте срастаются в одну кость. Крестец имеет треугольную форму. Это массивная кость, принимающая на себя тяжесть всего тела. Выделяют основание крестца, верхушку крестца, его тазовую поверхность, обращенную вперед, и дорсальную (заднюю) поверхность, ориентированную назад. Основание крестца с помощью суставных отростков соединяется с нижними суставными отростками V поясничного позвонка (рис. 1.2).

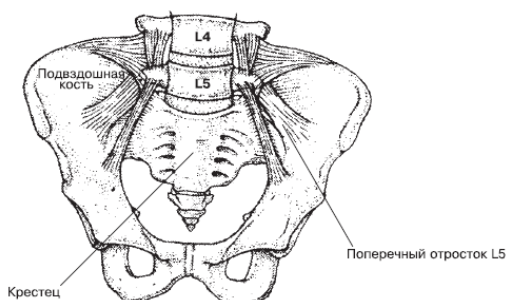


Рис. 1.2. Соединение основания позвоночника с крестцом³

В области основания вперед выдается закругленный угол – мыс. На вогнутой тазовой поверхности отчетливо видны четыре поперечные линии – следы сращения тел крестцовых позвонков. С каждой стороны на уровне этих линий имеются тазовые крестцовые отверстия.

На выпуклой дорсальной поверхности крестца с каждой стороны видны дорсальные крестцовые отверстия. Пять продольных гребней образовались при сращении отростков крестцовых позвонков. Непарный срединный крестцовый гребень – это сросшиеся остистые отростки. Парные промежуточные гребни являются результатом сращения суставных отростков, а латеральные (наружные) крестцовые гребни образовались при сращении поперечных отростков.

В верхнебоковых отделах крестца находятся ушковидные поверхности для сочленения с одноименными поверхностями подвздошных (тазовых) костей. С каждой стороны между

³ Рисунок взят из книги: *Ки С.* Настольная книга для тех, у кого болит спина / Пер. с англ. Т. В. Лихач. – Минск: ООО «Попурри», 2005. – 320 с.: ил. – (Серия «Здоровье в любом возрасте»).

ушковидной поверхностью и латеральным гребнем имеется крестцовая бугристость, к которой прикрепляются связки и мышцы. Позвоночные отверстия сросшихся крестцовых позвонков образуют крестцовый канал, который оканчивается внизу крестцовой щелью. По бокам эта щель ограничена крестцовыми рогами – рудиментом суставных отростков.

Копчик

Копчик является результатом сращения III–V рудиментарных копчиковых позвонков. Он имеет треугольную форму, несколько изогнут кпереди. Основание копчика обращено вверх, верхушка – вниз и вперед. Для сочленения с крестцом имеет копчиковые рога. У человека в юном возрасте, особенно у женщин, копчиковые позвонки соединяются с помощью прослоек хрящевой ткани.

Функции позвоночника

Защитная функция позвоночника заключается в предохранении спинного мозга от повреждений.

Характерная особенность позвоночника, которая обеспечивает его амортизационную функцию, – это физиологические изгибы. Между телами всех позвонков, кроме I и II шейных, имеются межпозвоночные диски. Благодаря им позвоночник подвижен, эластичен и упруг, выдерживает значительные нагрузки. Простое разгибание позвоночника вызывает давление на позвоночные диски до 90-123 кг. Если разгибание сочетается с поднятием груза, то сила, действующая на диск, возрастает во много раз. Экспериментально выяснено, что нагрузка в 100 кг снижает высоту диска на 1,4 мм и увеличивает его ширину на 0,75 мм. Болезненные изменения в состоянии диска ведут к нарушению функции позвоночника. Пребывание в горизонтальном положении в течение нескольких часов расправляет диски и удлиняет позвоночник человека больше чем на 2 см. За счет потери упругости диска, которая происходит с возрастом из-за снижения его способности связывать воду, рост человека может снизиться иногда более чем на 7 см.

Спинной мозг

Защищая спинной мозг, структуры позвоночника тесно взаимодействуют с ним, его корешками и нервами, обеспечивая работу соответствующих внутренних органов и звеньев опорно-двигательного аппарата. Спинной мозг лежит в позвоночном канале, располагаясь от края затылочного отверстия черепа до уровня I–II поясничных позвонков, постепенно истончаясь и заканчиваясь конусом. Ниже спинного мозга в позвоночном канале находится пучок отходящих от него нервных корешков, который называется «конским хвостом».

Спинной мозг окружен тремя оболочками: мягкой, паутинной и твердой. Непосредственно спинной мозг покрывает мягкая оболочка. Между ней и паутинной оболочкой находится подпаутинное пространство, в котором спинной мозг и его корешки лежат свободно, как бы плавая в спинномозговой жидкости. Твердая мозговая оболочка прилегает к позвонкам. От спинного мозга в отверстиях между двумя близлежащими позвонками проходят корешки спинномозговых нервов.

Спинномозговые нервы

От спинного мозга отходят 8 пар шейных, 12 грудных, 5 поясничных, 5 крестцовых и 1 или 2 пары копчиковых спинномозговых нервов. Каждый спинномозговой нерв выходит через собственное межпозвоночное отверстие двумя корешками: задним (чувствительным) и передним (двигательным), которые соединяются в один ствол. Каждая пара спинномозгового нерва передает сигналы к определенной части тела, кожи, мышц, костей, суставов и внутренних органов. Все заученные автоматические и рефлекторные (непроизвольные) движения контролирует спинной мозг.

Волокна в корешке нерва передают сигналы в спинной мозг от нервов, расположенных в коже и волокнистых слоях соединительной ткани. Другие нервные волокна, в свою очередь, передают сигналы от спинного мозга к мышцам, поэтому они могут сокращаться по команде и от головного, и от спинного мозга. Нервные корешки шейных сегментов спинного мозга идут в основном к рукам, поясничных – к ногам, грудных – к туловищу.

Сегментарное строение тела

Прежде чем приступить к изучению массажных приемов и применению их на практике, нам необходимо вспомнить о сегментарном строении человека, проще говоря, о том, за какой участок тела отвечает определенный спинномозговой нерв.

Каждый сегмент получил условное обозначение, которое проецируется на определенный участок тела человека. На теле также имеются рефлекторные зоны, отвечающие за внутренние органы. На рис. 1.3 четко видно, что иногда рефлекторные и сегментарные зоны могут совпадать, а иногда – нет. Воздействие на рефлекторные зоны оказывает воздействие на соответствующие органы человека.

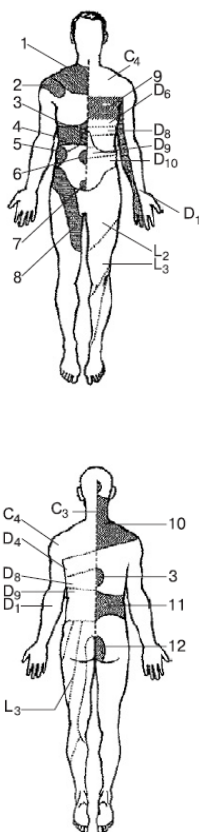


Рис. 1.3. Деление тела на сегменты и рефлекторные зоны:

1 – легкие, – 2,4– печень, – 3 — желудок, – 5 – почки, – 6 – тонкая кишка, – 7—толстая кишка, – 8 – мочеточник, – 9 – сердце, – 10 – легкие, бронхи, – 11 – мочеполовые органы, – 12 — матка

Данная схема позволит легче находить необходимый сегмент для проведения массажа на отдельных участках тела. Усвоить расположение сегментов, отвечающих за определенный участок тела, поможет табл. 1.1.

Таблица 1.1. Соответствие сегмента внутренним органам

Орган	Сегменты спинного мозга	
Легкие и бронхи	C_{3-4}	D_{3-9}
Сердце и восходящая часть аорты	C_{3-4}	D_{1-8}
Желудок	C_{3-4}	D_{3-9}
Кишечник	C_{3-4}	D_9-L_1
Прямая кишка	D_{11-12}	L_{1-2}
Печень и желчный пузырь	C_{3-4}	D_{6-10}
Поджелудочная железа	C_{3-4}	D_{7-9}
Селезенка	C_{3-4}	D_{8-10}
Почки, мочеточники	C_1	D_{10-12}
Мочевой пузырь	D_{11}	L_3, S_{2-4}
Предстательная железа	D_{10-12}	L_3, S_{1-3}
Матка	D_{10}	L_3
Яичник	D_{12}	L_3

Примечание. C – шейные, D – грудные, L – поясничные, S – крестцовые спинномозговые сегменты.

Связочный аппарат и мышцы

Связки (плотные соединительнотканые структуры) прочно соединяют позвонки, направляя и удерживая их движения в разные стороны. Связки выдерживают большую нагрузку, крепки на растяжение настолько, что при травме не разрываются, обычно происходит отрыв участка кости в месте прикрепления связок. Многочисленные мышцы спины – поверхностные, глубокие, длинные и короткие – наряду со связками обеспечивают надежное соединение позвонков и подвижность позвоночника.

Тела соседних позвонков соединяются с помощью межпозвоночных дисков, а дуги и отростки – при помощи связок. Соединения тел позвонков подкрепляются передней и задней продольными связками.

Передняя продольная связка идет по передней поверхности тел позвонков и межпозвоночных дисков. Она начинается на глоточном бугорке затылочной кости и переднем бугорке передней дуги атланта и заканчивается на уровне 2–3 поперечных линий крестца, прочно срастаясь с межпозвоночными дисками.

Задняя продольная связка идет внутри позвоночного канала по задним поверхностям тел позвонков от осевого позвонка до уровня первого копчикового позвонка. На уровне среднего атлантоосевого сустава эта связка соединяется с крестообразной связкой атланта, а книзу – срастается с межпозвоночными дисками.

Дуги соседних позвонков соединяются посредством желтых связок, состоящих из эластичной соединительной ткани, имеющей желтоватый цвет. Эти связки прочные и упругие.

Суставные отростки образуют дугоотростчатые (межпозвоночные) суставы. Суставная капсула, укрепленная фиброзными волокнами, прикрепляется по краям суставных поверхностей. Эти соединения относят к плоским многоосным малоподвижным соединениям.

Остистые отростки позвонков соединяются между собой с помощью межостистых связок и надостистой связки (рис. 1.4).

Межостистые связки представляют собой толстые фиброзные пластины, расположенные между остистыми отростками. Надостистая связка прикрепляется к верхушкам остистых отростков всех позвонков. В шейном отделе эта связка получила название «выйной связки». Задний край надостистой связки свободен и натягивается между наружным затылочным выступом вверху и вершинами остистых отростков шейных позвонков внизу.

Между поперечными отростками располагаются соединяющие их межпоперечные связки. В шейном отделе позвоночника эти связки нередко отсутствуют.

Крестцово-копчиковый сустав представляет собой соединение верхушки крестца с I копчиковым позвонком. Часто в межпозвоночном диске этого соединения имеется щель. Соединение крестца с копчиком укрепляется с помощью нескольких связок. Крестцовые и копчиковые рожки соединены между собой с помощью соединительной ткани (синдесмоза). Подвижность в крестцово-копчиковом соединении более выражена у женщин. Во время родов возможно некоторое отклонение копчика назад, что увеличивает размеры родовых путей.

Конец ознакомительного фрагмента.

Текст предоставлен ООО «ЛитРес».

Прочитайте эту книгу целиком, [купив полную легальную версию](#) на ЛитРес.

Безопасно оплатить книгу можно банковской картой Visa, MasterCard, Maestro, со счета мобильного телефона, с платежного терминала, в салоне МТС или Связной, через PayPal, WebMoney, Яндекс.Деньги, QIWI Кошелек, бонусными картами или другим удобным Вам способом.