

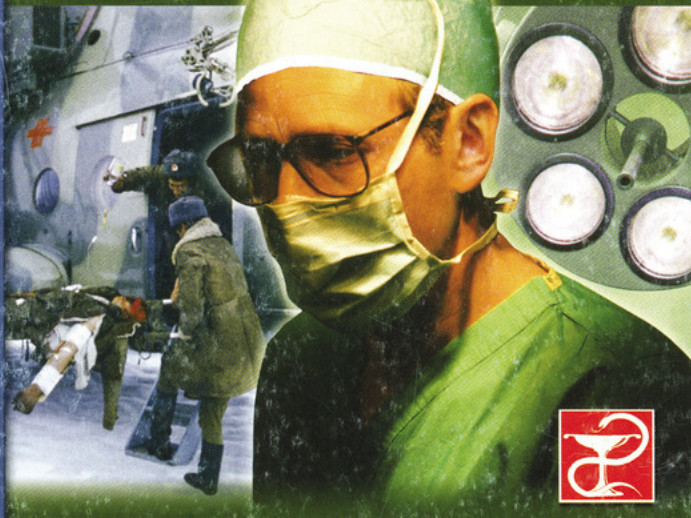А. Н. Минченко

# РАНЫ.

## Лечение и профилактика осложнений

Учебное  
пособие

<http://www.speclit.spb.ru>



САНКТ-ПЕТЕРБУРГ  
СпецЛит

# Александр Николаевич Минченко

## Раны. Лечение и профилактика осложнений. Учебное пособие

[http://www.litres.ru/pages/biblio\\_book/?art=10254075](http://www.litres.ru/pages/biblio_book/?art=10254075)

Александр Минченко. Раны. Лечение и профилактика осложнений.

Учебное пособие: СпецЛит; Санкт-Петербург; 2003

ISBN 5-299-00217-3

### Аннотация

В книге даны общая характеристика и классификация как неогнестрельных, так и огнестрельных ран. Представлены современные взгляды на раневую баллистику, местные и общие реакции организма на ранение. Показаны особенности современного огнестрельного оружия и минно-взрывных поражений. Отдельная глава посвящена частным вопросам диагностики и лечения повреждений черепа, грудной клетки, торакоабдоминальных ранений, повреждений опорно-двигательной системы, а также магистральных кровеносных сосудов и периферических нервов. Большое внимание уделено раневой инфекции (газовая гангрена, гнилостная инфекция, столбняк, сепсис и др.), методам ее диагностики, лечения и профилактики. Разобраны вопросы оказания медицинской помощи на этапах медицинской эвакуации раненых, а также вопросы военно-врачебной и врачебно-

трудоустройственной экспертизы. Книга рекомендована студентам лечебных факультетов медицинских институтов, слушателям факультетов подготовки врачей, врачам-интернам, ординаторам, молодым хирургам.

# Содержание

Введение	6
Глава 1. Общие вопросы раневого процесса	10
Рана и раневой процесс, реакция организма на ранение	10
Классификация и характеристика неогнестрельных ран, течение раневого процесса	16
Микробное загрязнение ран	27
Заживление неогнестрельных ран	30
Лечение неогнестрельных ран	36
Конец ознакомительного фрагмента.	44

**Александр Минченко**  
**Раны. Лечение и**  
**профилактика осложнений.**  
**Учебное пособие**

*Рекомендовано Департаментом образовательных медицинских учреждений и кадровой политики Министерства здравоохранения Российской Федерации в качестве дополнительной литературы при изучении хирургических болезней*

© Издательство «СпецЛит», 2003

# Введение

В XX столетии мир пережил две мировые войны и множество локальных конфликтов, которые продолжаются до настоящего времени.

Война, по выражению Н. И. Пирогова, – это травматическая эпидемия и, как всякая эпидемия, характеризуется значительным числом раненых, которые в короткое время заполняют и переполняют полевые медицинские учреждения, где оказывается хирургическая помощь.

Наиболее частым видом боевых повреждений со времени вооружения армий огнестрельным оружием были ранения, которые наносились пулями и осколками снарядов, бомб и гранат. Несмотря на изобретение средств массового поражения, на вооружении всех стран остается самое разнообразное огнестрельное оружие. Оно непрерывно совершенствуется, и огнестрельные ранения в локальных войнах остаются ведущим видом боевой патологии. Современное оружие коренным образом отличается от огнестрельного оружия периода Второй мировой войны. Увеличение начальной скорости полета, уменьшение калибра, снижение массы ранящего снаряда, увеличение скорострельности, настильности, траектории и дальности полета – вот основные тенденции, по которым совершенствуется современное огнестрельное оружие. В связи с этим в характеристике огнестрельной раны

произошли не только количественные, но и серьезные качественные изменения.

Эффективное лечение огнестрельных ран остается одной из центральных проблем военно-полевой хирургии. Не случайно ей посвящено большое количество работ как отечественных, так и зарубежных авторов.

Во время Великой Отечественной войны (1941–1945 гг.) ранения составили 95–97 % от всех санитарных потерь. Предполагается, что в современной наступательной операции ранения составят 75–80 % [Решетников Е. В., 1981].

Ранения мягких тканей составляют свыше половины всех повреждений. Подавляющее большинство таких раненых было возвращено в строй.

Е. И. Смирнов (1976) сообщает, что во время Второй мировой войны из числа излечившихся раненых ежедневно формировались одна-две дивизии. По подсчетам А. С. Георгиевского (1975), раненые и больные, возвратившиеся в действующую армию после лечения, составили сотни полков и дивизий, десятки армейских соединений.

После Второй мировой войны специалисты разных стран добились серьезных успехов в лечении ран и раненых. Были созданы арсеналы антибактериальных средств, иммунных препаратов, разработаны современные виды обезболивания, средства парентерального питания, стимуляторы регенерации.

В настоящее время исключительно важное значение для

врача имеет знание вопросов патологии и принципов лечения ран.

Перед военными хирургами ставится важная государственная задача: не только вернуть жизнь и здоровье раненым, но и максимально возвратить их в строй.

Проблемы лечения ран относятся к числу наиболее древних разделов медицины и являются одним из основных вопросов теории и практики хирургии.

Известно множество самых разнообразных методов и способов лечения ран. Так, по данным С. С. Гирголава, во время Великой Отечественной войны (ВОВ) рекомендовалось свыше двухсот методов лечебного воздействия на раневой процесс, однако ни один из них не удовлетворяет хирургов полностью. Поэтому вопросы лечения ран, а в современных условиях и профилактика раневой инфекции постоянно находятся в центре внимания практических хирургов и ученых.

В предлагаемой нами работе основной акцент сделан на лечении огнестрельной раны, профилактике, клинике и диагностике инфекционных осложнений, а также оказании помощи на этапах медицинской эвакуации.

В последние годы огнестрельные ранения стали иметь значительный вес и в мирное время. Так, по данным J. Ordog, в 1988 г. в США было зарегистрировано 300000 огнестрельных ранений. Учащение случаев поступления таких раненых в хирургические стационары нашей страны подтвержда-

ет статистический материал американских ученых. Поэтому знание вопросов патогенеза, морфологии и принципов лечения огнестрельных ран становится неотъемлемой частью работы гражданских хирургов.

В представленной работе изложены общие положения современного учения о раневом процессе минно-взрывного ранения на суше и мелководье, показаны виды морского стрелкового подводного оружия. Разобраны вопросы этиологии, патогенеза и морфологии раны, рассмотрена клиника, диагностика и лечение ран черепа, груди, живота, конечностей и магистральных сосудов.

Работа рекомендована студентам лечебных факультетов медицинских институтов, слушателям факультетов подготовки врачей, врачам-интернам, ординаторам и молодым хирургам.

# **Глава 1. Общие вопросы раневого процесса**

## **Рана и раневой процесс, реакция организма на ранение**

*Раной* называется механическое повреждение, сопровождающееся нарушением целостности покровных тканей и характеризующееся болью, зиянием и кровотечением.

Рана может ограничиваться кожной ссадиной или, вследствие повреждения соседних тканей, иметь значительное распространение их в глубину, или даже достигать полостей организма. Края раны более или менее зияют в зависимости от эластичных свойств поврежденных тканей, причем концы поврежденных сосудов, мышц, сухожилий и нервов уходят в глубину раны. Раны внутренних органов (печени, почек и т. д.), которые лишены эластических элементов, зияют незначительно.

Среди местных проявлений, помимо зияния раны, отмечается кровотечение. Чем острее инструмент, разделяющий ткани, тем сильнее кровоточит рана, потому что поврежденные мелкие сосуды перерезаются гладко. При размозженных ранах кровотечение менее значительное. При колотых

и неосложненных огнестрельных ранениях мягких тканей без повреждения крупных сосудов кровотечение возникает лишь из капилляров и поврежденных тканей. Кровотечения из паренхиматозных органов имеют характер капиллярных и могут повлечь за собой значительную кровопотерю, величина которой нередко недооценивается.

Чем быстрее действует ранящая сила, тем умереннее связанная с ней боль. Огнестрельные ранения из-за большой скорости возникновения сопровождаются умеренной болью. Раны в области лица, кисти, промежности и половых органов, в силу богатой иннервации, наиболее болезненные. Боль обычно имеет жгучий характер, и интенсивность ее возрастает или уменьшается синхронно с частотой пульса. Обычно уже ко 2–3-му дню она исчезает полностью. Если боль в ране после ее полного стихания возникает вновь, следует думать о начинающейся раневой инфекции.

К сожалению, до настоящего времени нет единства в понимании терминов «рана» и «ранение». Так, С. С. Гирголав под *ранением* понимал совокупность местных изменений в ране и ее окружности вместе с общей реакцией организма на травму. П. А. Куприянов – совокупность патологических изменений в ране и ее окружности, а В. И. Попов – сам процесс нанесения раны.

Явления, происходящие в ране от момента ее возникновения до спонтанного заживления и ликвидации раневого дефекта, объединяются понятием «раневого процесс». Он

включает комплекс реактивных изменений биофизико-химического, морфологического, патофизиологического и иммунологического характера, возникающих в ответ на механическое повреждение тканей.

Сложившаяся в ходе ВОВ концепция лечения ран, обобщенная в трех первых томах книги «Опыт Советской медицины в Великой Отечественной войне 1941–1945 гг.», как казалось еще недавно, на многие годы определила решение проблемы лечения ран и раневой инфекции. Но имеющиеся достижения науки и полученный на их основе послевоенный опыт локальных военных конфликтов внесли ряд изменений в учение о раневом процессе и лечении ран.

От знания закономерностей течения раневого процесса, целесообразности и эффективности применяемых методов лечения зависят длительность и исход заживления раны.

Тяжесть и характер повреждения тканей в ране определяются в основном двумя факторами: особенностью механической силы, действующей на ткани (величина, форма, масса и скорость движения повреждающего предмета), а также физическими и биологическими свойствами повреждаемых тканей.

Обязательное условие для возникновения раны – это, чтобы повреждающая сила преодолела механическую прочность ткани.

Ранение, как и любой вид травмы, действует на организм как комплексный раздражитель, основными компонен-

тами которого являются: боль, крово- и плазмопотеря, интоксикация продуктами распада тканей и жизнедеятельности микробов. В ответ на болевое раздражение как разновидность стресса организм отвечает выраженной реакцией системы гипофиз – кора надпочечников, стимуляцией симпатико-адреналовой системы. В связи с этим изменяется функция сердечно-сосудистой, дыхательной и выделительной систем: учащается пульс, изменяется артериальное давление, учащается дыхание, уменьшается диурез, изменяется водно-электролитный баланс. Боль может быть столь значительной, что даже при отсутствии крово- и плазмопотери возникает шок. При легких повреждениях изменения функции указанных систем кратковременны и мало выражены.

Крово- и плазмопотеря сопровождают любое ранение, даже самое легкое. В последнем случае кровотечение незначительное, легко останавливается, плазмопотеря (в виде выхода плазмы при формировании отека в зоне повреждения) также незначительна и не влияет на состояние организма.

При более тяжелых ранениях крово- и плазмопотеря могут достигать значительных размеров и способствовать, в сочетании с болевым фактором, возникновению гиповолемического шока.

Интоксикация организма продуктами распада белков поврежденных тканей, экзо- и эндотоксинами микроорганизмов, протеолитическими ферментами и накапливающимися в результате нарушения метаболических процессов веще-

ствами бывает отчетливо заметной при тяжелых повреждениях и инфекции и совсем незначительной при легкой травме.

Любое ранение сопровождается выраженной стимуляцией симпатико-адреналовой системы, хотя уровень катехоламинов в крови не всегда коррелирует с клиническими признаками. В ранней фазе обычно наблюдаются тахикардия, бледность, потливость. Клинические признаки активации симпатико-адреналовой системы обычно быстро проходят, уровень катехоламинов и их метаболитов в моче снижается до нормы (если не возникают осложнения) в течение 1–2 дней. Выделение стероидных гормонов (17-гидрокортикостероидов) с мочой в первые дни после травмы (3–4 дня) также возрастает в 3 раза и более. Эти реакции неспецифичные и отражают лишь тяжесть травмы.

Возрастание потребления кислорода и выделения углекислоты после ранения может быть связано с активацией функции щитовидной железы. Однако подобные изменения могут наблюдаться и при отсутствии травмы.

Большое влияние на метаболизм оказывает гормон роста или соматотропин, хотя прямых доказательств этому нет.

Самой известной общей реакцией на травму является повышение температуры тела вследствие раздражения центров терморегуляции при резорбции пиогенных продуктов распада белков. Повышение температуры не сопровождается ознобом и обычно не превышает 38.5 °С.

Частота пульса при повышении температуры тела почти не увеличивается. В ответ на травму обычно развивается лейкоцитоз со сдвигом формулы влево; изменяется соотношение альбумина/глобулина в плазме крови, уменьшается общее количество белка. Тяжелая травма вызывает расстройства основного и углеводного обмена веществ (травматическая гипергликемия).

# **Классификация и характеристика неогнестрельных ран, течение раневого процесса**

История лечения ран мирного времени и раневой инфекции уходит своими корнями в глубину веков. Человек всегда стремился лечить раны и различные повреждения, полученные на охоте и во время военных столкновений. Находки археологов показали, что в неолитическом периоде уже производили трепанацию черепа и другие операции. Так, из папируса Эберса, найденного в XIX в., стало известно, что за 3000 лет до н. э. египтяне использовали для лечения ран мед, масло и вино и даже закрывали раны с помощью швов и склеивающих веществ.

Лечение современных ран мирного времени – «случайных» ран – требует знаний общих вопросов течения раневого процесса и особенностей той или иной раны. В такое понятие, как «случайные» раны, входят травматические раны различного происхождения: производственная, бытовая, уличная. «Случайные» раны всегда являются первично бактериально загрязненными, поскольку любое случайное ранение неизбежно сопровождается загрязнением микроорганизмами различных видов и зачастую приводит к развитию инфекции в ране, что значительно осложняет раневой про-

цесс, удлиняет сроки его лечения.

В связи с принципом, положенным в основу деления, существует несколько классификаций ран.

- По характеру повреждения тканей различают раны: колотые, резаные, рубленые, ушибленные, рваные, укушенные, отравленные, огнестрельные.

**Колотые раны** наносятся острым или тупым оружием (штык, игла, шило и др.). Анатомической особенностью их является глубина при небольшом повреждении покровов (кожи или слизистой оболочки). При этих ранах всегда имеется опасность повреждения важных органов, расположенных в глубине тканей, в полостях (сосуды, нервы, полые и паренхиматозные органы). Внешний вид колотых ран и выделения из них не всегда представляют достаточно данных для постановки диагноза. Так, при колотой ране живота может быть ранение кишки или печени, но выделение кишечного содержимого или крови из раны обычно обнаружить не удастся. При колотой ране области с большим массивом мышц в глубине может быть повреждена крупная артерия, но в связи с сокращением мышц и смещением раневого канала наружное кровотечение может отсутствовать. Образуется внутритканевая гематома с последующим развитием аневризмы. Колотые раны опасны отсутствием симптомов повреждения глубоко лежащих тканей и органов. При таких ранах требуется особо тщательное обследование больного. Колотые раны опасны также тем, что с ранящим оружием в

глубину тканей вносятся микроорганизмы, а раневое отделяемое, не находя выхода наружу, служит для них хорошей питательной средой. Создание особо благоприятных условий для развития гнойных осложнений является особенностью колотых ран.

**Резаные раны** наносятся острым предметом и характеризуются небольшим количеством разрушенных клеток; окружающие ткани не повреждаются. Зияние позволяет произвести осмотр раны, поврежденных органов и создает хорошие условия для оттока отделяемого. В резаной ране имеются наиболее благоприятные условия для заживления, поэтому при лечении любых свежих ран их стремятся превратить в резаные.

Резаная рана возникает при воздействии острым предметом перпендикулярно к поверхности тела. Края раны гладкие, зияют в зависимости от эластичности тканей или от отношения их к основным направлениям кожных линий. Особенно важно соблюдение правил нанесения кожного разреза при операции, так как это определяет послеоперационное состояние рубца: будет ли он узким и нежным или безобразным и широким. Кровотечение из таких ран весьма значительное. Операционные раны являются разновидностью резаных. При косом направлении действия острого предмета на ткани образуются лоскутные раны, кожа и подкожная клетчатка при таких ранах соединены с окружающими тканями лишь более или менее широкими мостиками.

Поражающие факторы холодного оружия – это площадь соприкасающихся поверхностей, острота, сила воздействия, скорость и направление канала, анатомическое строение органов и тканей, место ранения.

Рассматривая зоны раневого дефекта при ранении холодным оружием, можно выделить следующие:

1. *Раневой канал*: дефект тканей, как правило, отсутствует, может наблюдаться лишь при пиленых, размозженных или рваных ранах.

2. *Зона первичного некроза*: размер зависит от поражающих факторов холодного оружия (вид, свойства материала, острота, сила, скорость, направление удара и анатомического строения тканей).

3. *Зона вторичного некроза*: возникает при развитии инфекционных осложнений, нарушении кровообращения и иннервации тканей.

***Рубленые раны*** наносятся тяжелым острым предметом (шашка, топор и др.). Они характеризуются глубоким повреждением тканей, широким зиянием, ушибом и сотрясением окружающих структур, снижающим их сопротивляемость и регенеративные способности.

***Ушибленные и рваные раны*** являются следствием воздействия тупого предмета. Они отличаются большим количеством размятых, ушибленных, пропитанных кровью тканей с нарушением их кровоснабжения. Кровеносные сосуды нередко тромбируются. В таких ранах имеются благоприят-

ные условия для развития инфекции. Рваные раны возникают в том случае, когда на кожу, слизистые или серозные оболочки действует сила, превышающая допустимую прочность тканей. Края таких ран неровные, разорванные.

**Укушенные раны** характеризуются не только обширными и глубокими повреждениями, но и тяжелой инфицированностью из-за вирулентной флоры рта человека или животного. Течение этих ран чаще, чем других, осложняется развитием нагноения. В раны, возникающие после укуса, могут быть внесены высоковирулентные возбудители, которые в кратчайшее время приводят к пиогенной инфекции. Несмотря на ограниченные размеры, такие раны никогда не должны относиться к легким. Более крупные укушенные раны нуждаются в широкой ревизии и тщательной хирургической обработке, причем зашивать их не рекомендуется, длительный период они должны оставаться открытыми. Никогда не следует забывать о профилактике столбняка и бешенства. Укусы крыс, мышей, куниц, белок и кошек могут повлечь за собой развитие широко распространенной в Европе «крысиной болезни» (содоку).

Самым тяжелым осложнением укуса животных является бешенство. В Европе эта вирусная инфекция после Второй мировой войны вновь стала широко распространенной среди диких животных. При укусе ими домашних животных (кошек, собак, баранов, коз, крупного рогатого скота и свиней) последние становятся инфицированными. Так как вирус бе-

шенства находится преимущественно в слюне, то для заражения достаточно попадания слюны в имеющуюся на коже рану. При подозрении на укус больным животным необходимы антирабические прививки. Против развившегося бешенства до настоящего времени нет терапевтического средства. Все мероприятия по лечению таких больных ограничиваются назначением седативных и симптоматических средств.

**Отравленными** называются раны, в которые попадает яд (укус змеи, скорпиона, отравляющие вещества) и др. Очень важную группу представляют собой комбинированные ранения. Они возникают в тех случаях, когда на раневую поверхность или в полость раны попадают различные ядовитые, химические, радиоактивные вещества или же ранение сочетается с лучевой болезнью. Если в рану попадают ядовитые вещества, оказывающие местное и общее токсическое действие, как, например, при укусе змеи, скорпиона, тарантула и других, то в этих случаях говорят об *отравленных ранах*. При попадании в рану различных отравляющих веществ (ОВ) возникают также отравленные раны, такие поражения имеют название *химических микстов*. Если же раневая поверхность загрязнена различными радиоактивными веществами, то в этих случаях имеют дело с *радиоактивными микстами*.

К весьма своеобразным видам отравленных ран следует отнести раны, загрязненные анилином и наносимые анилиновым («химическим») карандашом, что наблюдается, в

частности, у школьников и работников канцелярий. Составные части карандаша (главным образом анилины) постепенно растворяются в тканевой жидкости и вызывают в тканях химический асептический некроз («анилиновый некроз»), часто сопровождающийся инфекцией в виде воспалительного инфильтрата и отека окружающих тканей. В результате некроза образуется небольшая полость, наполненная полужидкими окрашенными массами, которые могут изливаться через образующийся свищ. При отсутствии соответствующей медицинской помощи происходит постепенное отторжение некротических тканей с образованием язвы, покрытой струпом. Заживление происходит весьма медленно: в течение нескольких недель, а иногда и месяцев.

***Огнестрельные раны*** отличаются от всех остальных:

- характером ранящего оружия;
- сложностью раневого канала;
- особенностью повреждения тканей с зонами полного разрушения, некроза и молекулярного сотрясения;
- высокой степенью микробного загрязнения;
- разнообразием характеристики (сквозные, слепые, касательные и др.).

На описании огнестрельных ран и их особенностей мы отдельно остановимся в соответствующей главе.

- По причинам повреждения раны делятся на *операционные* (преднамеренные) и *случайные*.
- По инфицированности выделяют раны *асептические* и

*микробно загрязненные.*

- По отношению к полостям тела (полости черепа, груди, живота, суставов и др.) различают *проникающие* и *непроникающие*. Проникающие раны представляют значительно большие опасности в связи с возможностью повреждения или вовлечения в воспалительный процесс оболочек полостей и расположенных в них органов.

- Выделяют раны *простые* и *сложные*, когда может повреждаться кость, сосудисто-нервный пучок.

Помимо вышеперечисленных можно выделить еще *случайные раны* травматического происхождения – производственные, уличные, транспортные и бытовые.

Сюда можно отнести травматическую отслойку кожи, т. е. отрыв кожи с подкожной клетчаткой от апоневроза, сопровождающийся обильным излиянием лимфы и крови под кожу из поврежденных сосудов. Тяжелое повреждение подкожных тканей происходит при действии тупого насилия на большой площади в тангенциальном направлении, иногда имеет место сочетание давления и растяжения. Такие повреждения возникают от воздействия на участок кожи вертящихся цилиндров (катки, вальцы), передаточных ремней, при переездах транспортными средствами, волочения пострадавшего по земле.

При действии силы тяги, способной преодолеть сопротивление кожи к растяжению, может возникнуть полный отрыв лоскутов кожи. Отрыв кожи вызывается крутящимися частями

ми машин. Если при этом захватываются волосы, то происходит отрыв кожи головы на более или менее значительном протяжении – так называемое *скальпирование*. Такое сдирание кожи может иметь место на половом члене и мошонке, на руке и на пальцах, где кожа может быть содрана наподобие перчатки.

Развитие изменений в ране коррелируются происходящими в ней процессами и общей реакцией организма.

Во всякой ране мирного времени имеются погибшие ткани, крово- и лимфоизлияния. Кроме того, в раны попадает то или иное количество микробов.

При заживлении ран происходит рассасывание мертвых клеток крови, лимфы и благодаря воспалительной защитной реакции осуществляется процесс уничтожения микробов. Приближенные друг к другу стенки раны склеиваются. Наряду с этими процессами в ране происходит размножение соединительнотканых клеток, которые претерпевают ряд преобразований и превращаются в волокнистую соединительную ткань – *рубец*. С обеих поверхностей раны идут встречные процессы новообразования сосудов, которые вырастают в фибринный сгусток склеивающий стенки раны. Одновременно с образованием рубца и сосудов происходит разрастание эпителия, клетки которого разрастаются с обеих сторон раны и постепенно покрывают рубец тонким слоем эпидермиса.

Так происходит заживление раны первичным натяжени-

ем. Наличие значительного расстояния между стенками раны и развитие инфекции ведет к заживлению через образование *грануляций* (вторичное заживление).

Процессы заживления гнойных ран происходят в результате сложной реакции организма на травму и внедрение гноеродных микроорганизмов. В этом процессе можно выделить три этапа:

1. Рассасывание погибших клеток, тканей и кровоизлияний.
2. Развитие грануляций, заполняющих дефект тканей, образовавшийся в результате гибели их.
3. Образование рубца из грануляционной ткани.

Планомерное развитие этапов заживления раны определяют сложные морфологические, физико-биохимические процессы, которые не имеют принципиальных отличий при заживлении чистой или гнойной раны.

Разделение процессов заживления гнойной раны на этапы в значительной мере условно, так как наблюдающиеся в ране процессы не строго следуют один за другим, а развиваются параллельно. Так, одновременно с процессами рассасывания мертвых тканей идет образование грануляционной ткани, выполнение ею полости раны. Параллельно с заполнением раны грануляциями формируется рубцовая ткань.

Общее состояние организма определяется нормальной функцией его органов и систем, а также возрастом больного. У здоровых людей процессы заживления гнойных ран идут

быстрее, чем у страдающих каким-либо заболеванием, нарушающим те или иные физиологические функции. Процесс старения организма приводит к анатомо-физиологическим изменениям в нем, которые ухудшают условия для развития процессов регенерации.

# Микробное загрязнение ран

*Инфекция* (в том числе раневая) – динамический процесс, включающий инвазии патогенных микробов в организм и реакцию тканей на внедрившиеся микроорганизмы и их токсины.

Загрязнение чистой раны патогенными, способными к размножению бактериями и токсическими веществами называют *бактериальным загрязнением*. Появление заметных признаков реакции организма на внедрение микроорганизмов означает переход загрязнения в явную *бактериальную* или *токсическую инфекцию*. Этот процесс зависит от ряда факторов, связанных с состоянием защитных реакций макроорганизма, с одной стороны, и количеством и вирулентностью внедрившихся в рану возбудителей инфекции – с другой.

Под термином «*раневая инфекция*» подразумевается развитие инфекционного процесса в ране за счет патогенных микроорганизмов, попавших в чистую рану.

Абсолютно асептических ран почти не бывает. Условно асептическими считают раны, нанесенные при чистых операциях в заведомо стерильных условиях; в таких ранах микробы присутствуют в очень небольшом количестве и, как правило, заживают первичным натяжением.

Все раны иного характера обязательно содержат микроор-

ганизмы с момента своего возникновения. Первичное микробное загрязнение наступает в момент ранения, вторичное – в процессе лечения, т. е. вследствие госпитального инфицирования. Однако само по себе присутствие микробов в ране еще не делает развитие инфекции в ране обязательным.

Под термином *«бактериально загрязненная рана»* следует понимать такое состояние, когда в рану попали микроорганизмы, но развитие их не наблюдается, нет признаков инфекционного процесса в ране. С появлением в ране клинических признаков развития инфекции, она считается инфицированной. Клинические симптомы воспаления в ране являются основным показателем, позволяющим врачу разграничить микробное загрязнение раны и инфекцию.

Сравнительный анализ микрофлоры «свежих» травматических ран при поступлении больных и развитии гнойных осложнений позволил установить, что возбудители гнойной инфекции отличаются от «уличной» микрофлоры по видовому составу, признакам, патогенности, чувствительности к антибиотикам. На основании этих данных сделан вывод о том, что возбудителем гнойной инфекции травматических ран является не «уличная» микрофлора, попавшая в рану при бактериальном загрязнении, а госпитальная микрофлора, которая проникает в рану в случае несоблюдения правил асептики и антисептики при хирургической обработке раны или при последующих перевязках [Колкер И. И. и др., 1978].

При бактериологическом исследовании микрофлоры

гнойных посттравматических ран отмечено, что по качественному составу микрофлора их очень сходна с таковой у больных с гнойными заболеваниями. При первичных исследованиях гнойных посттравматических ран выявлено, что наряду с высоким процентом выделения стафилококков и стрептококков более чем у 60 % больных из ран выделялись различные грамотрицательные возбудители (почти у 30 % – синегнойная палочка). В 50 % наблюдений раневая микрофлора была представлена в виде ассоциаций, среди которых преобладали ассоциации стафилококков с различными грамотрицательными представителями. Среди монокультур превалировали стафилококки, хотя грамотрицательные микробы выделялись более чем в 20 % случаев [Колкер И. И. и др., 1984].

По мере развития инфекционного процесса в ране микробы проникают вглубь в лимфатические и кровеносные пути и начинают быстро размножаться, вызывая нагноение. В таких случаях рана заживает по типу вторичного натяжения, поэтому в данной ситуации следует говорить о гнойной ране.

# Заживление неогнестрельных ран

Процессы заживления ран протекают в зависимости от местных и общих условий.

Различают первичное заживление, когда при сближенных, соприкасающихся краях и стенках раны процессы заживления идут быстро, без осложнений, и вторичное заживление, когда имеется большая полость раны, много погибших тканей, развилась гнойная инфекция и процессы регенерации протекают медленно, путем образования грануляционной ткани. Таким образом, заживление гнойных ран, как правило, происходит вторичным натяжением.

Вторичным натяжением заживают и незащитые раны с расхождением краев и стенок; раны, заполненные сгустками крови, инородными телами не металлического характера или некротизированными тканями. Наличие у больного общих заболеваний, ухудшающих процессы регенерации, нередко приводят к вторичному заживлению.

Отмечается следующая последовательность процессов заживления гнойных ран. Вначале происходит очищение очага воспаления от всех некротизированных клеток, тканей, сгустков крови и т. д. После этого на отдельных участках стенок гнойной полости появляются разрастания клеток в виде красных узелков, которые, постепенно увеличиваясь в количестве и размерах, покрывают все стенки и дно раны. Эти

красные узелки состоят из молодых соединительных клеток (фибробластов) и называются грануляционной тканью, которая заполняет всю полость гнойного очага до поверхности кожи (рис. 1). После этого кожный эпителий, разрастаясь, покрывает грануляции, клетки которой (фибробласты) постепенно образуют волокнистую соединительную ткань – так образуется *рубец*.

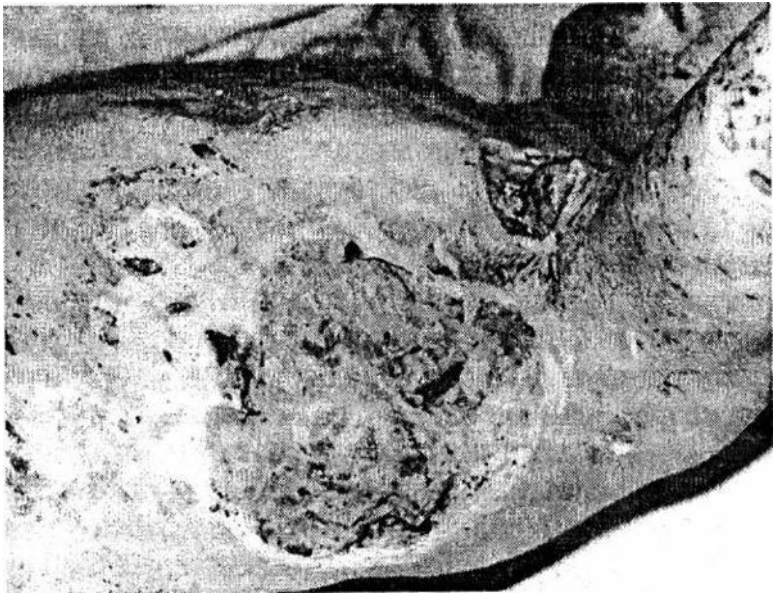


Рис. 1. Обширные гранулирующие раны грудной клетки  
Макроскопически при заживлении вторичным натяжени-

ем происходят следующие процессы. В отличие от первичного заживления, когда капилляры кровеносных сосудов одной стенки раны соединяются с капиллярами другой стенки, при вторичном заживлении при наличии значительной раневой полости, капилляры, разрастаясь, не достигают противоположной стенки раны, а образуют *петли*.

Вокруг петель капилляров разрастаются клетки молодой соединительной ткани, что и составляет отдельные зерна (гранулы) *грануляционной ткани*. Разрастаясь на образовавшихся петлях капилляров, грануляционная ткань, как на сосудистом каркасе, заполняет всю полость раны. По мере разрастания грануляций в глубоких слоях происходят изменения в фибробластах. На поверхности грануляций и в ближайших к ним слоях преобладают *плазматические клетки*, в более глубоких слоях увеличивается количество *веретенообразных клеток* и появляется волокнистая соединительная ткань, а в самых глубоких имеется волокнистая соединительная ткань – *рубец*. Этот процесс рубцового превращения глубоких слоев грануляционной ткани приводит к постепенному стягиванию гнойной раны и уменьшению ее размеров.

Эпителизация гранулирующей раны начинается с первых дней. Эпителий нарастает на грануляционную ткань. Если она молодая, с хорошо развитыми сосудами, то эпителизация бывает прочной. Если же грануляции покрыты некротизированными клетками или уже образовалась грубая фиброзная ткань, то эпителий, нарастая, гибнет и эпителизация

задерживается. Тогда образуются длительно незаживающие раны и изъязвляющие рубцы.

Регенерация первых элементов в рубцующейся ране подробно изучена С. С. Гирголавом.

От концов разрушенных нервных веточек стенок раны и кожи начинается регенерация первых волокон, которые, разрастаясь, направляются к эпителию и там образуют рецепторы. Нервные волокна растут вдоль коллагеновых волокон всего рубца, они толще нормальных и извиты. Рост их идет медленно, в течение нескольких месяцев. При обширных и плотных рубцах нервные волокна нередко не проникают в их центр.

В развитых *грануляциях* Н. Н. Аничков, К. Г. Волкова и В. Г. Гаршин различают шесть слоев:

1. Поверхностный лейкоцитарно-некротический слой, состоящий из лейкоцитов, детрита и слущивающихся клеток грануляций. Он существует в течение всего периода заживления раны.

2. Слой сосудистых петель, содержащий, помимо сосудов, полибласты, аргирофильные волокна. При длительном течении раневого процесса в этом слое могут образовываться коллагеновые волокна, располагающиеся параллельно поверхности раны.

3. Слой вертикальных сосудов, построенный из вертикально расположенных сосудов, периваскулярных элементов и аморфного межклеточного вещества. Из клеток этого

слоя образуются фибробласты. Этот слой наиболее выражен в ранний период заживления раны.

4. Созревающий слой, т. е. более глубокая часть предыдущего слоя. Здесь околосоудистые фибробласты принимают горизонтальное положение и отходят от сосудов; между ними развиваются коллагеновые и аргирофильные волокна. Этот слой, характеризующийся полиморфизмом клеточных элементов, остается одинаковым по толщине в течение всего процесса заживления раны.

5. Слой горизонтальных фибробластов – непосредственное продолжение предыдущего слоя. Этот слой состоит из более мономорфных клеточных элементов, богат коллагеновыми волокнами и постепенно утолщается.

6. Слой фиброзный, где грануляционная ткань является барьером, отделяющим внутреннюю среду организма от внешних воздействий. Раневое отделяемое, покрывающее грануляции, обладает выраженными бактерицидными свойствами. Грануляционная ткань состоит из очень легкоранимых клеток и сосудов, поэтому даже слабая механическая или химическая травма (протираание марлей, повязка с гипертоническим раствором и т. д.) повреждает ее. Это нарушает целостность грануляционной ткани и открывает входные ворота для раневой инфекции.

При лечении различных гнойных процессов можно наблюдать разное количество и разный состав гноя, который представляет собой богатый белком воспалительный экссу-

дат, содержащий большое количество нейтрофилов, микро-  
бов и ферментов.

Исследование клеточного состава гноя облегчает оценку состояния воспалительного процесса самой раны и сопротивляемости организма. Так, в первой фазе развития нагноения в отделяемом имеется много разрушенных, погибших клеток, а во второй фазе, наоборот, гной состоит из целых, хорошо сохранившихся клеток. Периодическое изучение клеточного состава гноя, характера его микрофлоры дает возможность хирургу судить о состоянии и направлении развития гнойного процесса, позволяя своевременно заметить нарушения в течении гнойной раны и тем самым изменить характер лечебных мероприятий.

В раневом отделяемом имеется большое количество различных ферментов, которые участвуют в разрушении мертвых тканей гнойного очага. Они накапливаются у разрушенных клеток и бактерий. Под воздействием гликолитических и протеолитических ферментов в гнойном очаге происходит расщепление углеводов и белков. Продукты их распада всасываются в кровь, приводя к интоксикации и вызывая резорбтивную лихорадку. Необходимо отметить, что продукты распада белка могут играть роль стимуляторов, ускоряя процессы регенерации тканей.

# Лечение неогнестрельных ран

Принципы лечения повреждений определяются состоянием раны и процессов, происходящих при их заживлении, а также учетом моментов, улучшающих процессы регенерации и создающих неблагоприятные условия для развития микроорганизмов в ране. Кроме того, должны предусматриваться мероприятия, действующие местно на рану, и общие, действующие на весь организм.

Мероприятия при лечении ран должны способствовать улучшению условий для естественного течения раневого процесса. Поэтому они бывают несколько различны при чистых и гнойных ранах, а также в разных фазах заживления.

Случайные свежие раны всегда инфицированы, однако, несмотря на это, существует серьезная опасность занесения в них вторичной инфекции. При оказании первой помощи, если есть такая возможность, кожу вокруг раны необходимо очистить от загрязнения и широко смазать 5 % настойкой йода. После этого накладывают асептическую повязку и срочно доставляют больного в хирургическое отделение для проведения хирургической обработки.

В своей книге «Военно-походная медицина» А. А. Чаруковский в 1836 г. писал: «Ушибленную рану надо превратить в порезанную и сию лечить скоросоединительно». Этим он по существу уже тогда предлагал метод активной хирургиче-

ской обработки ран с последующим ее ушиванием.

В 1865 г. Н. И. Пирогов писал о необходимости рассечения ран как метода предупреждения развития осложнений. В 1898 г. P. Friedrich описал эксперименты, согласно которым инфицированные садовой землей раны, иссеченные в первые 6 ч после загрязнения, заживали первичным натяжением.

По данным В. В. Гориневской (1942), обработанные раны на голове и лице заживали первичным натяжением в 96 %, на плече – в 85 %, на бедре – 71 %, на стопе и животе – в 68 % случаев.

В настоящее время при случайных ранах мирного времени широко применяют метод первичной активной хирургической обработки с последующим наложением швов на рану при отсутствии противопоказаний. Наилучшие результаты дает обработка в первые 12 ч после ранения, но следует обрабатывать раны и в более поздние сроки, если нет явлений шока или инфекции. При обработке свежих ран необходимо удалить попавшие в рану микробы, загрязненные, мертвые или обреченные на некроз ткани, восстановить анатомические соотношения тканей поврежденной области и создать в ране неблагоприятные условия для развития инфекции. Всякая рана должна быть превращена в резаную. Согласно современным взглядам, хирургическая обработка раны производится не столько для «стерилизации ножом», сколько для уменьшения в ране количества нежизнеспособных тканей,

служащих хорошей питательной средой для микробов. После наложения первичных швов рану обкалывают раствором антибиотиков.

Все это создает неблагоприятные условия для развития микроорганизмов в ране и способствует ее первичному заживанию. Операцию первичной хирургической обработки ран производят в операционной, соблюдая все правила асептики.

**Техника первичной хирургической обработки** включает такие элементы, как рассечение раны, иссечение некротических тканей, введение антибиотиков, дренирование. Полноценное дренирование создает наилучшие условия для отторжения погибших тканей. Противопоказаний к дренированию ран практически нет. Различают *пассивное* (см. цв. вкл., рис. 1) и *активное* дренирование.

Техника операции состоит в следующем. Больного укладывают на операционный стол, производят обработку операционного поля и его отграничение стерильным бельем. После тщательного обезболивания острым скальпелем иссекают края, стенки и дно раны, удаляют все поврежденные, загрязненные, пропитанные кровью ткани. Толщина слоя удаляемых тканей колеблется от 0.5 до 2 см (в пределах здоровых тканей). Подлежат удалению инородные тела и сгустки крови, но без повреждения крупных сосудов и нервов. После иссечения загрязненной ткани все инструменты заменяют чистыми, рану отграничивают чистым бельем и меняют

перчатки. Далее перевязывают кровоточащие сосуды, производят послойное сшивание тканей кетгутом (кожи – шелком) и обкалывают рану антибиотиками, после чего накладывают асептическую повязку.

Методика первичной обработки различных областей тела, а также различных тканей отличается некоторыми особенностями.

- Ткани головы и лица, обеспеченные хорошим кровоснабжением, лучше сопротивляются инфекции, поэтому при ранениях этих областей возможно более экономное удаление тканей. Раны этих областей могут быть обработаны в более поздние сроки, и операция закончена наложением швов. Раны нижних конечностей чаще осложняются хирургической инфекцией, и поэтому швы стараются не накладывать.

- Наложение швов после обработки ран туловища и особенно нижних конечностей допустимо только в ранние сроки (8–12 ч) после повреждения при условии постоянного наблюдения за больным в стационаре. При обработке ран кистей рук нужно соблюдать максимальную экономию, удаляя только явно нежизнеспособные ткани.

- Особенностью обработки ран мышечной ткани является обязательное удаление всей размятой, пропитанной кровью мышечной ткани, так как она служит хорошей питательной средой для развития инфекции.

- Максимальную экономию соблюдают при обработке поврежденных нервов, сосудов и мозговой ткани. В этих случа-

ях иссечения не производят, а удаляют с поверхности раны инородные тела и полностью отделившиеся частицы ткани.

При открытых переломах после обработки мягких тканей удаляют свободно лежащие кусочки кости, скусывают кусачками загрязненные участки торчащих костей, после чего они репонируются, в область перелома вводят большую дозу антибиотиков, затем накладывают швы на мягкие ткани и иммобилизируют перелом тем или иным методом (гипс, вытяжение, оперативное соединение).

Раны, проникающие в сустав, обрабатывают по общим правилам: иссекают мягкие ткани, включая и края суставной сумки, в сустав вводят антибиотики. Если обработка производится в первые сутки после ранения при отсутствии явлений гнойного артрита, на суставную сумку накладывают швы. При загрязненных и размозженных ранах мягких тканей сустава мягкие ткани и кожу обычно не зашивают, рану тампонируют с антибиотиками или раствором хлористого натрия.

**Противопоказаниями** к первичной хирургической обработке являются: тяжелое общее состояние (шок, острая анемия и пр.), в этих случаях она производится после улучшения состояния больного; развитие гнойной инфекции в ране.

В случаях, когда наложение первичного шва противопоказано (опасность инфекции), после обработки раны прибегают к *первично отсроченному шву*. Рану прошивают нитками, которые оставляют незавязанными в течение нескольких

дней (3–7 суток) – до минования опасности развития острой хирургической инфекции; по истечении этого срока нитки завязывают, и рана оказывается зашитой.

После проведения первичной хирургической обработки раны больному, с целью профилактики столбняка, вводится противостолбнячная сыворотка по Безредко. Перед введением сыворотки для выявления чувствительности к препарату больному ставят внутрикожную пробу с разведенной 1: 100 сывороткой, которую специально изготавливают для этой цели и выпускают под названием «разведенная сыворотка для внутрикожной пробы».

Инъекцию производят в сгибательную поверхность предплечья, внутрикожно вводят 0.1 мл разведенной сыворотки и наблюдают за реакцией 20 мин. При отсутствии реакции вводят всю назначенную дозу этой сыворотки. В случае положительной реакции (непереносимость) проводят активную иммунизацию столбнячным анатоксином по 0.5 мл подкожно две прививки с интервалом в 30–40 дней.

Раненым с признаками инфекции в ране назначается антибактериальная терапия. Она должна основываться на принципе этнотропности и достоверном знании чувствительности возбудителя к антибактериальным препаратам. Так, при лечении стафилококковой инфекции наиболее перспективными из современных антибиотиков являются фузидин, оксациллин, цепорин и антисептик диоксидин. Препаратами резерва остаются гентамицин и рифампицин.

При лечении раневой инфекции, вызванной грамотрицательными бактериями, препаратами выбора являются антибиотики из группы аминогликозидов – гентамицин, сизомицин, тобрамицин; антисинегнойный препарат (карбенициллин), а также цефалоспорины второго и третьего поколения. При тяжелых формах грамотрицательной инфекции рекомендуются сочетания аминогликозидов с полусинтетическими пенициллинами и цефалоспорины в соответствующих терапевтических дозах.

На большие раны, не зашитые при первичной обработке, после того как они выполняются грануляциями, можно наложить *вторичные швы* (см. цв. вкл., рис. 2) без иссечения или с частичным иссечением грануляций (вторичная обработка раны).

В комплексном лечении ран нередко приходится прибегать к консервативным методам. Целесообразно все методы лечения рассматривать в связи с фазами течения раневого процесса.

В фазе биологического очищения мероприятия должны быть направлены на:

- скорейшее отторжение погибших тканей;
- эвакуацию раневого содержимого;
- подавление раневой микрофлоры.

Лекарственные средства, применяемые в фазе биологического очищения, должны обладать анальгезирующим, гидрофильным, антимикробным и протеолитическим действием.

В этой фазе широко используются гипертонические растворы, однако действие их ограничивается 4–6 ч.

Использование протеолитических ферментов типа трипсин, химотрипсин и т. п. показало их высокую эффективность в процессе очищения раны от гнойно-некротического содержимого. Расплавляя некротические ткани, они усиливают действие антибактериальных препаратов за счет воздействия на оболочку микробных тел, повышая ее проницаемость.

# Конец ознакомительного фрагмента.

Текст предоставлен ООО «ЛитРес».

Прочитайте эту книгу целиком, [купив полную легальную версию](#) на ЛитРес.

Безопасно оплатить книгу можно банковской картой Visa, MasterCard, Maestro, со счета мобильного телефона, с платежного терминала, в салоне МТС или Связной, через PayPal, WebMoney, Яндекс.Деньги, QIWI Кошелек, бонусными картами или другим удобным Вам способом.