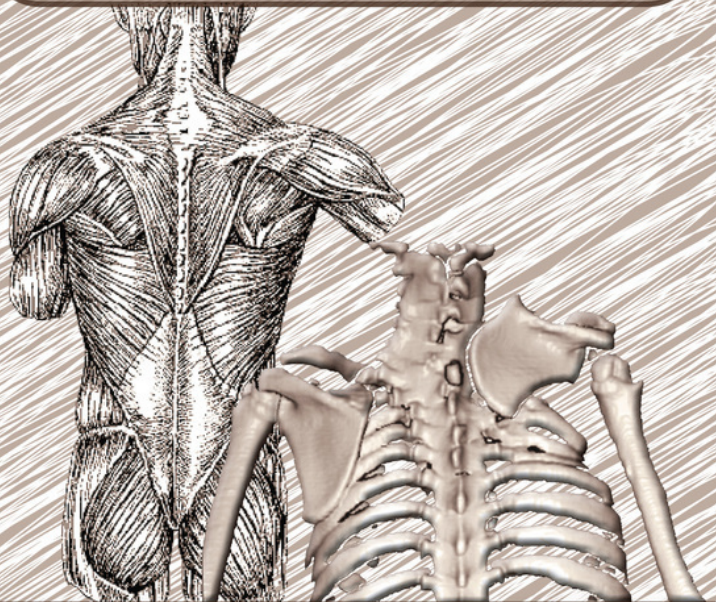


А. П. Поздеев, А. А. Поздеев

**ВРОЖДЕННОЕ ВЫСОКОЕ СТОЯНИЕ
ЛОПАТКИ У ДЕТЕЙ**



**Санкт-Петербург
СпецЛит**

**Андрей Александрович Поздеев
Александр Павлович Поздеев
Врожденное высокое
стояние лопатки у детей**

http://www.litres.ru/pages/biblio_book/?art=10262520

Врожденное высокое стояние лопатки у детей:

ISBN 978-5-299-00486-1

Аннотация

В издании представлен многолетний опыт лечения детей с врожденным высоким стоянием лопатки (болезнью Шпренгеля). Изложены результаты всестороннего обследования пациентов. Описано разнообразие клинических проявлений патологии с различной степенью тяжести дисплазии костной и мягких тканей в сочетании с нарушением анатомии надплечья. Определена необходимость дифференцированного подхода к хирургическому лечению заболевания с учетом тяжести имеющихся изменений. Предложены новые методики хирургического лечения, защищенные тремя патентами, и приведены результаты их применения.

Книга предназначена для травматологов-ортопедов, детских хирургов, педиатров.

Содержание

УСЛОВНЫЕ СОКРАЩЕНИЯ	4
ВВЕДЕНИЕ	6
Глава 1.	10
1.1. Теории происхождения врожденного высокого стояния лопатки	17
1.2. Эмбриогенез лопатки	21
1.3. Омовертебральные тяжи и кости	26
Конец ознакомительного фрагмента.	27

Поздеев А. А.,

Поздеев А. П.

Врожденное высокое стояние лопатки у детей

УСЛОВНЫЕ СОКРАЩЕНИЯ

АРГ – амплитуда реограммы

ДКИ – дикротический индекс

ДСИ – диастолический индекс

ИР – индекс резистивности

КА – коэффициент асимметрии

КВО – коэффициент венозного оттока

ЛФК – лечебно-физкультурный комплекс

ПД – потенциалы действия

ПИ – пульсовой индекс

ПТС – показатель тонуса сосудов

РВГ – реовазография

РИ – реографический индекс

УСГ – ультрасонография

ЦДК – цветное доплеровское картирование

ЦНС – центральная нервная система

ШИК-реакция – метод окрашивания нейтральных муко-
полисахаридов

Шифф-йодной кислотой

ЭМГ – электромиография

$V_{\text{лин}}$ – линейная скорость кровотока

$Vq100$ – объемный кровоток в 100 см^3 ткани

ВВЕДЕНИЕ

Больные с врожденным высоким стоянием лопатки (болезнью Шпренгеля) встречаются достаточно редко. Тем не менее, косметический дефект и выраженное ограничение функции верхней конечности послужили основанием для того, чтобы данной патологии уделили самое пристальное внимание. Хирургия болезни Шпренгеля представлена почти 150-летней историей и берет свое начало с подкожной миотомии мышц, заканчивая сложными реконструктивными вмешательствами на костях и мягких тканях. В настоящее время для лечения отечественными и зарубежными ортопедами применяется более 30 хирургических вмешательств. Несмотря на совершенствование методик лечения заболевания, частота неблагоприятных исходов лечения и неудовлетворенность результатами хирургических вмешательств остаются высокими.

Хирургическое лечение детей с данным заболеванием в отделении костной патологии ФГУ НИДОИ им. Г. И. Турнера Росмедтехнологий также претерпело свою эволюцию. Впервые серьезное внимание врожденному высокому стоянию лопатки было уделено профессором П. Я. Фищенко, им же была предложена методика низведения лопатки, заключающаяся в ее поднадкостничном выделении, остеотомии клювовидного отростка, низведении и фиксации лопатки к

ребру проволочным швом. Анализ результатов применения данной методики при лечении болезни Шпренгеля у детей нашел отражение в диссертационном исследовании Ю. А. Веселовского. Полученные первоначально обнадеживающие результаты, казалось бы, позволяли с оптимизмом смотреть на проблему лечения данной патологии. Однако длительное наблюдение за больными показало, что операция имеет достаточно широкие противопоказания. Применение этой методики у детей младшего возраста приводило к выраженному нарушению роста лопатки, а разрастание костной ткани в проекции смещенной надкостницы значительно снижало косметический эффект хирургического вмешательства.

С 1979 г. для низведения лопатки в отделении костной патологии стали использовать методику, предложенную в 1958 г. С. Д. Терновским и усовершенствованную В. Л. Андриановым в 1964 г. Оперативное вмешательство предусматривало удлинение трапециевидной и ромбовидной мышц, фиксацию лопатки лоскутами, выкроенными из передней зубчатой и широчайшей мышц спины, пересечение надлопаточного сосудисто-нервного пучка. Все это позволяло не только снизить возрастные показания к операции, но и получить большое количество хороших косметических и функциональных результатов. Изучением отдаленных результатов лечения больных по методике Терновского-Андрианова было установлено, что операция наиболее эффективна при сохранившихся трапециевидной, ромбовидной и

зубчатой мышцах, или при умеренной их гипоплазии. При аплазии перечисленных мышц операция не давала желаемого функционального эффекта. В то же время пересечение надлопаточного сосудисто-нервного пучка сопровождалось выраженной гипотрофией надостной мышцы, что неблагоприятно влияло на функциональный и косметический результаты лечения.

Изучение архивного материала, всестороннее обследование пациентов с болезнью Шпренгеля позволили нам расширить сведения об особенностях и вариантах течения заболевания, тяжести изменений костной и мягких тканей, степени их участия в формировании косметического дефекта и нарушении функции верхней конечности и надплечья. Полученные новые сведения об особенностях течения заболевания позволили распределить больных на однородные группы с учетом степени тяжести патологии. В представленной книге изложены разработанные нами новые технологии низведения лопатки, позволяющие подходить к лечению больных дифференцированно, с учетом тяжести имеющихся изменений.

Мы приносим глубокую благодарность профессорам Петру Яковлевичу Фищенко, Владимиру Леонидовичу Андрианову, Юрию Александровичу Веселовскому, которые внесли большой вклад в лечение детей с этой тяжелой патологией. Полученные во время работы и общения с уважаемыми коллегами теоретические и практические навыки послужи-

ли базой для дальнейшего развития хирургии детей с болезнью Шпренгеля.

Глава 1.

ПРЕДСТАВЛЕНИЕ О БОЛЕЗНИ ШПРЕНГЕЛЯ

Врожденное высокое стояние лопатки (болезнь Шпренгеля) представляет собой сложное сочетание аномалий развития плечевого пояса, позвоночника и грудной клетки, основными клиническими проявлениями которого являются высокое стояние лопатки, ограничение отведения плеча и выраженный косметический дефект. Впервые данную патологию описал М. Eulenburg в 1862 г., им же была предпринята попытка оперативного низведения лопатки у 2 больных. В 1891 г. О. Sprengel опубликовал 4 наблюдения этой деформации у детей и расценил ее как врожденную. С тех пор деформация носит его имя.

Болезнь Шпренгеля встречается достаточно редко и среди детей с врожденными пороками развития скелета составляет 0,2 – 1 %.

Анализируя данные опубликованной статистики, можно заметить, что врожденное высокое стояние лопатки у девочек встречается приблизительно в 2 раза чаще, чем у мальчиков (Веселовский Ю. А., 1973, 1975; Скопиченко Д. Н., 1999; Borges J. L. [et al.], 1996; Khairouni A. [et al.], 2002). Лишь немногочисленные исследователи (Абушкина В. Г.,

2001; Langlais J. [et al.], 1989) отмечают, что заболевание у мальчиков и девочек встречается примерно с одинаковой частотой, а Т. J. Cho (2000) приводит данные о преобладании мальчиков.

Большинство авторов отмечает примерно одинаковую частоту локализации патологии как справа, так и слева. Что касается двустороннего поражения, то оно встречается в 7 – 8 раз реже, чем одностороннее (Юмашев Г. С., 1983; Langlais J., 1989; Borges J., 1996; Cho T. J. [et al.], 2000).

Необходимо отметить, что болезнь Шпренгеля в большинстве случаев сопровождается как дисплазиями костно-мышечной системы (деформации и несращения дужек позвонков, врожденный сколиоз, кривошея, синдром Клиппеля – Фейля, добавочные шейные ребра, аномалии развития грудной клетки), так и деформациями приобретенного генеза (родовая травма с повреждением плечевого сплетения, парез передней зубчатой мышцы). Существенно усугубляют течение и затрудняют прогноз заболевания гипоплазия и аплазия трапециевидной, ромбовидной, надостной, подостной, дельтовидной, передней зубчатой мышц и мышцы, поднимающей лопатку, сопровождающие тяжелые мышечные и костные формы патологии (Волков М. В., 1980; Панцирев Ю. М., 1988; Pollard M. [et al.], 1999).

Изменение формы лопатки при болезни Шпренгеля зависит от места прикрепления фиброзного тяжа или омовертебральной кости. В большинстве случаев лопаточная

кость при данном заболевании имеет четырехугольную форму. Четвертый угол образуется между нижним и верхним углами лопатки. Лопатка уменьшена в размерах и недоразвита. Подлопаточная ямка также уменьшена в размерах. Являющиеся местом прикрепления мышц костные гребешки слабо выражены. В наименьшей степени подвержен изменениям латеральный край лопатки. Надостная ямка уплощена, а надостная часть лопатки резко изогнута кпереди. Беря свое начало от основания ости, она постепенно истончается и заканчивается в надключичной ямке, в некоторых случаях очень близко от ключицы. Данная патология описана в трудах Г. Ф. Скосогоренко (1927), В. Л. Андрианова (1972), Ю. А. Веселовского (1972, 1973), Д. Н. Скопиченко (1999) и др.

Верхнемедиальный угол лопатки при данном заболевании увеличен, вытянут кверху и кпереди. Булавовидное утолщение, которым он заканчивается, иногда принимают за экзостоз лопатки (Kolliker T., 1893; Ombredanne L., 1937).

Подостная ямка при болезни Шпренгеля также не выражена, а за счет функциональной недостаточности мышц и гребешковые линии выражены плохо. Признаком недоразвития лопатки является и ее тупой нижний угол.

В отличие от других частей, ость лопатки меньше всего подвержена изменениям. Ее размеры немногим отличаются от здоровой лопаточной ости. Ряд авторов считает, что при болезни Шпренгеля средняя порция трапециевидной мышцы, начинаясь от лопаточной ости, практически не изменя-

ется. Поэтому даже при выраженной степени тяжести заболевания ось лопатки соответствует нормальным размерам.

Ширина лопатки равна расстоянию от середины суставной впадины до медиального края лопатки, длина – расстоянию от нижнего до верхнего угла лопатки. В норме соотношение ширины лопатки к ее длине составляет 1 к 2. Индекс нормальных соотношений лопатки вычисляют следующим образом: ширину лопатки делят на ее длину и это число умножают на 100 (Neuhof H., 1913). В норме индекс колеблется от 50 до 55.

При болезни Шпренгеля ширина и длина лопатки приблизительно одинаковы, а в некоторых случаях ширина преобладает над длиной. Индекс соотношений лопатки при этом равен 65 – 100, а иногда достигает 115. Уменьшение длины лопатки связано с укорочением ее подостной части. Лопатка при данной патологии приближена к позвоночнику и ротирована в сагиттальной плоскости. Медиальный край лопатки составляет с позвоночником угол, открытый кверху. Латеральный угол лопатки опущен, а медиальный – приподнят. Суставная впадина лопатки и акромиальный отросток при этом препятствуют отведению плеча.

Наряду с аномалиями развития лопатки, в литературе имеются сведения и о патологии ключицы при данном заболевании. При врожденном высоком стоянии лопатки ключица деформирована, утолщена, а за счет резкого изгиба кзади кажется укороченной. Истинное укорочение ключицы

встречается редко, а сведения об этом противоречивы. Так, N. P. Greville, M. V. Coventry (1956) и I. M. Stoppe (1961) считали, что анатомическое укорочение ключицы встречается очень часто. По данным же В. Л. Андрианова (1964), истинное укорочение ключицы наблюдается только у 5% больных.

При болезни Шпренгеля выявляются выраженные изменения в мышцах надплечья. Так, впервые об укорочении и рубцовом перерождении трапециевидной мышцы еще в 1863 г. сообщил M. Eulenburg. Затем аналогичные изменения трапециевидной мышцы были описаны Л. Е. Рухман (1966), Н. Schlange (1893), О. Pischinger (1897), R. Kienbock (1908) и G. Serafin, B. Sotirov (1966). Изменения касаются в основном нижней части мышцы. Кроме того, С. С. Юдин (1928) у 1 больного, а Ю. А. Веселовский (1972) у 2 больных наблюдали полное отсутствие трапециевидной мышцы.

Данные об изменениях ромбовидных мышц (большой и малой) также нашли отражение в литературе. Дистрофию и перерождение мышечных волокон этих мышц наблюдали многие специалисты. Дефекты мышц, а также их полное отсутствие отмечали С. С. Юдин (1928), В. Л. Андрианов (1964), Л. В. Прокопова (1966), N. P. Greville, M. V. Coventry (1956).

Описания изменений в передней зубчатой мышце при болезни Шпренгеля в виде дистрофии и перерождения мышечных волокон также встречаются довольно часто.

Мышца, поднимающая лопатку, при данной патологии

представляет собой короткий, плотный тяж. М. Eulenburg (1863) отмечал, что сокращение и перерождение мышцы было столь велико, что ее удавалось определить пальпаторно лишь при наклоне головы пациента вперед. Подобные изменения были описаны и другими авторами. Точка прикрепления мышцы, поднимающей лопатку, меняет свое положение: вместо верхнемедиального угла лопатки она фиксируется к омовертебральной кости (Коваленко Л. Н., 1957; Alvik I., 1959; Woodward J. W., 1961).

Данные о недоразвитии надостной, подостной и подлопаточной мышц при данной патологии встречаются в публикациях Ю. А. Веселовского (1972), V. Putti (1908), M. Kowalski (1962), J. Iceton, W. R. Harris (1987).

При врожденном высоком стоянии лопатки, по литературным источникам (как отечественным, так и зарубежным), патологических изменений в большой и малой круглых мышцах, дельтовидной мышце не отмечается.

Сообщений о нарушении кровоснабжения плечевого пояса при болезни Шпренгеля нам не встретилось. Но, по предположению многих авторов, с учетом аномалии развития плечевого пояса в целом, пороки развития сосудов этой области могут иметь место (Веселовский Ю. А., 1973; Островерхов Г. Е. [и др.], 1996; Ombredanne L., 1949).

В литературе имеется множество публикаций о нарушении иннервации плечевого пояса и верхней конечности при болезни Шпренгеля (Павлов-Сильванский В. Н., 1908; По-

пова Л. К. [и др.], 1959; Teinturier P. [et al.], 1990). Но практически все работы – это описание клинической картины заболевания и характерных неврологических нарушений. Данные о структурных и топографических изменениях нервов при болезни Шпренгеля представлены лишь в отдельных работах (Андрианов В. Л., 1964; Веселовский Ю. А., 1972; Von Bazan U. B., 1979). Также следует отметить возможное сочетание врожденного высокого стояния лопатки с пороками развития плечевого сплетения.

1.1. Теории происхождения врожденного высокого стояния лопатки

К настоящему времени существует много различных теорий о происхождении деформации Шпренгеля. Некоторые из них интересны лишь с исторической точки зрения, другие имеют право на существование и в настоящее время.

Наиболее раннюю теорию происхождения данного заболевания можно встретить в работах М. Eulenburg (1862, 1863). Основной причиной развития патологических процессов он считал травмы в области лопатки в процессе жизни ребенка, в результате чего развиваются рубцовые изменения и, как следствие, контрактуры трапециевидной мышцы.

О врожденном характере болезни впервые высказали предположение А. Willet и W. Walsham (1880). Они обнаружили при аутопсии высокое стояние лопатки, причем между лопаточной костью и позвоночником находилось костное образование в виде пластинки треугольной формы, напоминающее очертания лопатки. По их мнению, добавочная кость могла образоваться как из лопатки или позвонка, так и быть самостоятельным образованием, не имеющим отношения к окружающим костным структурам.

W. K. Parker (1888), один из крупнейших специалистов

того времени в области сравнительной анатомии, считал, что добавочная (омовертебральная) кость является атавизмом, который в природе имеют низшие позвоночные (рыбы, земноводные). У них данное образование называется надлопаточной костью и не связано с позвоночником. Теория атавизма была поддержана в последующем в работах Н. Neuhof (1913). Тем не менее, данная теория не объясняла наличие аномалий и деформаций позвоночника (несращение дужек позвонков, клиновидные позвонки, сколиоз), ребер (отсутствие, искривление, добавочные ребра), которые сопровождали костные формы заболевания.

В 1891 г. О. Sprengel предположил, что причиной врожденного высокого стояния лопатки является маловодие у беременных женщин, в результате чего сужается полость матки, а руки плода оказываются запрокинутыми за спину и фиксированы в порочном положении между стенкой матки и спиной плода. Это приводит к контрактурам и образованию высокого стояния лопатки. Несоответствием распределения нагрузки околоплодных вод объясняли происхождение деформации Шпренгеля С. С. Юдин (1928), F. Belly (1893), F. Konig (1893, 1896).

Т. Kolliker (1895), обнаружив во время операции экзостозы в области медиального угла лопатки, высказал предположение, что именно они являются причиной развития врожденного высокого стояния лопатки.

В дальнейшем, по мере накопления достоверных сведе-

ний об эмбриогенезе была предложена более обоснованная теория происхождения заболевания: оно рассматривалось как нарушение процесса эмбрионального развития. Так, в 1904 г. E. Kirmisson пытался объяснить формирование врожденного высокого стояния лопатки нарушением процесса опускания лопаточной кости в периоде эмбрионального развития. Причем задержка возникает между 3-й и 4-й неделей жизни эмбриона.

В последующем все теории происхождения болезни Шпренгеля основаны на предположении E. Kirmisson. Не сходятся взгляды лишь на причину возникновения данной деформации. Одни авторы считают, что болезнь Шпренгеля является следствием нарушения развития мезенхимы, другие – мезодермы. В то же время, по мнению Л. К. Поповой и А. А. Баженовой (1959), основная причина порока заключается в нарушении развития нервной системы.

Основываясь на собственных наблюдениях, Г. Ф. Скосогоренко (1927), D. Ross, R. Cruess (1977) основную роль в развитии болезни Шпренгеля отдают наследственно-конституциональному пороку закладывания лопатки.

Ряд авторов связывает возникновение болезни Шпренгеля и сопутствующих пороков (краниосиностоз, синдром Клиппеля – Фейля, брахидактилия) с мутациями на генном уровне (Степанова Е. И., [и др.], 1998; Lowry R. B. [et al.], 2001).

Таким образом, несмотря на то, что причина развития

заболевания до сих пор окончательно не установлена, самым вероятным вариантом является нарушение эмбриогенеза мезенхимы на ранних стадиях развития эмбриона (до 4 нед.). Объяснить множество сопутствующих деформаций со стороны плечевого пояса, ребер и позвоночника можно тем фактом, что развитие костной, нервной и мышечной тканей происходит из мезенхимы.

По мнению В. Л. Андрианова (1972), можно лишь предположительно говорить о различных вредных влияниях на организм матери, которые могут привести к возникновению порока развития. Среди них необходимо отметить такие, как острые и хронические инфекционные заболевания, различные производственные вредности, заболевания матки, токсикоз беременности.

1.2. Эмбриогенез лопатки

На 4-й неделе эмбрионального развития плода из недифференцированной мезодермы начинается формирование плечевого пояса, в том числе и лопатки. На уровне IV шейного сегмента, у основания почки верхней конечности, происходит уплотнение мезенхимы. Клетки данного участка отличаются от окружающих плотно лежащими ядрами и протоплазмой. Группировка их происходит вокруг нервных стволов развивающегося плечевого сплетения (Keibel F., Lewis W., 1910; Keith A., 1921).

Во время внутриутробного периода формирования лопаточная кость проходит несколько стадий: предхрящевую, хрящевую, стадию образования ядер окостенения, стадию оссификации.

Предхрящевая стадия характеризуется формированием на высоте IV шейного и I грудного сегментов выпуклого валика, который к 5-й неделе уже представлен тонким треугольным листом, расположенным в сагиттальной плоскости.

Хрящевая стадия характеризуется тем, что лопатка представлена круглыми клетками из прегиалинового хряща. Надостная и подостная части плохо дифференцируются, но уже можно различить клювовидный и акромиальный отростки. Лопатка также расположена в сагиттальной плоскости.

В начале 9-й недели эмбрионального развития наступают 3-я и 4-я стадии оссификации лопатки. Процесс начинается с нижнего угла, распространяясь краниально, включая надостную часть и акромиальный отросток; протекает по перихондральному типу, с разрастанием периостально костной ткани вокруг хрящевых ядер.

Уровень лопатки у эмбриона 4 нед., по F. Keibel, W. Lewis (1910), соответствует V шейному сегменту. Уже в 5 нед. лопатка смещается вниз и располагается между V шейным и II грудным сегментами. Своего конечного положения (между VII шейным и V грудным сегментами) лопатка достигает к концу 2-го или началу 3-го месяца развития плода. Таким образом, можно согласиться с мнением тех авторов, которые считают, что врожденное высокое стояние лопатки является результатом нарушения ее низведения в интранатальном периоде (на 3 – 4-й неделе внутриутробного развития плода).

Так, I. Wolf (1926) провел анализ соотношения положения лопатки к I ребру и отметил, что в 6 нед. расположены выше I ребра $2/5$ части лопатки, а в 7 – 8 нед. – уже $1/3$ часть. К началу 3-го месяца эмбрионального развития каудальнее I ребра находится вся лопатка. Таким образом, высота стояния и форма лопатки при болезни Шпренгеля, по мнению М. С. Лившица (1929), свидетельствуют о том, на каком этапе интранатального формирования плода произошла задержка развития лопатки, и можно установить, в какой период времени воздействовала причина, вызвавшая задержку разви-

тия и опускания лопатки.

К анатомическим находкам со стороны плечевого пояса при болезни Шпренгеля относятся омовертебральные тяжи и кости, которые фиксируют в порочном положении лопатку к позвоночнику. В основе их образования, вероятно, лежит нарушение дифференцировки мезенхимальной ткани на 3 – 4-й неделе развития эмбриона, что ведет к гипоплазии и аплазии мышц плечевого пояса (трапециевидной, ромбовидной и мышцы, поднимающей лопатку) и нарушению процесса опускания лопатки с последующим развитием болезни Шпренгеля. Это подтверждается наличием гиалинового хряща и зрелой соединительной ткани в структурах, окружающих лопатку. Что же касается добавочных (омовертебральных) костей, то до настоящего времени нет единого мнения о происхождении и роли этих образований в этиологии и патогенезе болезни Шпренгеля.

В 1908 г. А. Е. Horwitz предположил, что омовертебральная кость может быть сформирована из дополнительного центра оссификации между лопаткой и позвоночником.

А. Keith (1921) отметил, что опускание лопатки в эмбриональный период заканчивается к 3-му месяцу. При нарушении этого процесса происходит неравномерное развитие не только позвоночника, но и костных элементов плечевого пояса, формирование добавочных костных образований.

Появление омовертебральных костей связывали с нарушением процессов сегментации в период эмбриогенеза. Так,

V. Putti (1908) и D. M. Grieg (1924) называли добавочную кость «реброподобным» элементом, а В. Н. Gackson (1927) считал ее «смещенным шейным ребром».

D. Engel (1943) связывал происхождение омовертебральных костей с нарушением циркуляции спинномозговой жидкости в процессе эмбриогенеза. По его предположению, на 3 – 4-й неделе внутриутробного развития плода в 4-м желудочке образуется спинномозговая жидкость, вытекает в субарахноидальное пространство, затем, при чрезмерной продукции, происходит ее распространение под кожу в области шеи. При этом скопления жидкости образуют пузыри, которые подвергаются воспалению и со временем оссифицируются, препятствуя нормальному развитию и низведению лопатки.

В 1972 г. П. Я. Фищенко и Ю. А. Веселовский обратили внимание на то, что омовертебральные кости своей медиальной частью соединяются с поперечными отростками или корнем дужки позвонка. Учитывая этот факт, авторы предположили, что фиброзные тяжи и недоразвитые, укороченные части мышц (трапециевидной, ромбовидной и мышцы, поднимающей лопатку) являются более ранним онтогенетическим образованием и смещают хрящевую половину дужки позвонка с ядром окостенения каудально и латерально к телу лопатки. В норме рост половины дужки позвонка, слияние его с другой половиной дужки и образование остистого отростка происходят за счет ростковой зоны. Аналогич-

ная ростковая зона имеется и в дистальном отделе омовертебральной кости.

Происхождение добавочной кости из дужки позвонка подтверждается несколькими фактами:

- идентичность строения дужки позвонка и добавочной кости;

- соединение «неполных» добавочных костей с лопаткой фиброзным тяжем;

- наличие зачатка суставного отростка позвонка и ростковой зоны на поверхности омовертебральной кости;

- наличие омовертебральной кости всегда сопровождается несращением дужки позвонка.

1.3. Омовертебральные тяжи и кости

При болезни Шпренгеля к анатомо-физиологическим особенностям плечевого пояса относят наличие добавочных (омовертебральных) костей и тяжей, фиксирующих лопатку к позвоночнику в порочном положении. Изменение формы лопатки указывает на постоянную, неравномерную мышечную тягу, а также на наличие рубцовых и костных сращений с позвоночником. А стремление лопатки к опусканию до нормального уровня под воздействием веса верхней конечности, тяга мышц и собственный вес лишь усиливают деформацию лопаточной кости.

Фиброзные тяжи чаще начинаются от верхнемедиального угла или медиального края лопатки и прикрепляются к поперечным или остистым отросткам шейных и грудных позвонков.

В литературе часто встречаются сообщения о добавочных костях при врожденном высоком стоянии лопатки (Ходков В. Н., 1929; Дмитриев М. Л., 1966; Kienbock R., 1908; Caskie I. D., Anderson K. D., 1960). Наличие омовертебральных костей отмечают у 25 – 30 % больных с деформацией Шпренгеля.

Конец ознакомительного фрагмента.

Текст предоставлен ООО «ЛитРес».

Прочитайте эту книгу целиком, [купив полную легальную версию](#) на ЛитРес.

Безопасно оплатить книгу можно банковской картой Visa, MasterCard, Maestro, со счета мобильного телефона, с платежного терминала, в салоне МТС или Связной, через PayPal, WebMoney, Яндекс.Деньги, QIWI Кошелек, бонусными картами или другим удобным Вам способом.