

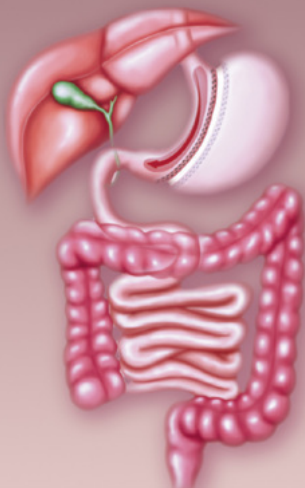


ВНУТРЕННИЕ БОЛЕЗНИ

Д. И. Трухан, И. А. Викторова

ГАСТРОЭНТЕРОЛОГИЯ

*Учебное пособие
для студентов медицинских вузов*



Санкт-Петербург
СпецЛит

**Инна Анатольевна Викторова
Дмитрий Иванович Трухан
Гастроэнтерология.
Учебное пособие для
студентов медицинских вузов
Серия «Внутренние
болезни (СпецЛит)»**

http://www.litres.ru/pages/biblio_book/?art=10305450

Внутренние болезни. Гастроэнтерология:

ISBN 978-5-299-00530-1

Аннотация

Учебное пособие составлено в соответствии с рабочими программами по внутренним болезням для специальностей 06010165 «Лечебное дело» и 06010365 «Педиатрия».

При подготовке данного учебного пособия были использованы материалы последних научных и научно-практических конференций и симпозиумов, а также стандарты Министерства здравоохранения РФ, Всемирной организации здравоохранения, рекомендации международных экспертов по проблемам ГЭРБ (Монреаль, 2006), функциональных заболеваний желудочно-

кишечного тракта («Римские критерии III», 2006), язвенной болезни («Маастрихт—4», 2011) и др.

Содержание

УСЛОВНЫЕ СОКРАЩЕНИЯ	5
ПРЕДИСЛОВИЕ	11
БОЛЕЗНИ ПИЩЕВОДА	13
Пороки развития	15
Приобретенные заболевания	21
Гастроэзофагеальная рефлюксная болезнь	36
БОЛЕЗНИ ЖЕЛУДКА И	67
ДВЕНАДЦАТИПЕРСТНОЙ КИШКИ	
Функциональная (неязвенная) диспепсия	67
Конец ознакомительного фрагмента.	71

**Дмитрий Трухан,
Инна Викторова**
Гастроэнтерология.
Учебное пособие
для студентов
медицинских вузов

УСЛОВНЫЕ СОКРАЩЕНИЯ

5'НТ – 5'-нуклеотидаза

АБП – алкогольная болезнь печени

АДГ – алкогольдегидрогеназа

АИГ – аутоиммунный гепатит

АЛАТ – аланиновая аминотрансфераза

АМА – антимитохондриальные антитела

Анти-ASGP-R – антитела к асиалогликопротеиновому рецептору

АПФ – ангиотензин превращающий фермент

АСАТ – аспарагиновая аминотрансфераза

БДС – большой дуоденальный сосочек

БК – болезнь Крона

ВЗК – воспалительные заболевания кишечника

ВИП – вазоинтестинальный пептид

ВИЧ – вирус иммунодефицита человека

ВРВП – варикозно-расширенные вены пищевода

ГГТП – гамма-глутамилтранспептидаза

ГКС – глюкокортикостероиды

ГЦК – гепатоцеллюлярная карцинома

ГЭРБ – гастроэзофагеальная рефлюксная болезнь

ДГЭР – дуоденогастроэзофагеальный рефлюкс

ДНК – дезоксирибонуклеиновая кислота

ДПК – двенадцатиперстная кишка

ДСО – дисфункция сфинктера Одди

ЖД – жировая дистрофия

ЖКБ – желчнокаменная болезнь

ЖКК – желудочно-кишечное кровотечение

ЖКТ – желудочно-кишечный тракт

ЖП – желчный пузырь

ИБС – ишемическая болезнь сердца

ИГА – индекс гистологической активности

иИПП – изомеры ингибиторов протонной помпы

ИМТ – индекс массы тела

ИПП – ингибиторы протонной помпы

ИФА – иммунофлуоресцентный анализ

ИФН – интерферон

КТ – компьютерная томография

ЛДГ – лактатдегидрогеназа

ЛПОНП – липопротеины очень низкой плотности

ЛС – лекарственные средства

МРТ – магнитно-резонансная томография

МРХПГ – магнитно-резонансная холецисто-холангио

панкреатография

МС – масс-спектрометрия

МЭН – множественная эндокринная неоплазия

МЭОС – микросомальная этанол окисляющая система

НАЖБП – неалкогольная жировая болезнь печени

НАСГ – неалкогольный стеатогепатит

НПВП – нестероидные противовоспалительные препара-

ты

НПС – нижний пищеводный сфинктер

НЭРБ – неэрозивная рефлюксная болезнь

НЯК – неспецифический язвенный колит

ОВГ – острый вирусный гепатит

ОП – острый панкреатит

ОПН – острая печеночная недостаточность

ОЦК – объем циркулирующей крови

ПАБК – парааминобензойная кислота

ПБ – пищевод Барретта

ПБС – печеночный болевой синдром

ПБЦ – первичный билиарный цирроз

ПВ – протромбиновое время

ПДС – постпрандиальный дистресс-синдром

ПЖ – поджелудочная железа
ПСХ – первичный склерозирующий холангит
ПТИ – протромбиновый индекс
ПХЭС – постхолецистэктомический синдром
ПЦР – полимеразная цепная реакция
ПЭ – печеночная энцефалопатия
РНИФ – реакция непрямой иммунофлуоресценции
РНК – рибонуклеиновая кислота
СЖК – свободные жирные кислоты
СО – сфинктер Одди
СОЭ – скорость оседания эритроцитов
СРБ – С-реактивный белок
СРК – синдром раздраженной кишки
ССС – сердечно-сосудистая система
УДХК – урсодезоксихолевая кислота
УЗИ – ультразвуковое исследование
ФВ – фракция выброса
ФД – функциональная диспепсия
ФНО α – фактор некроза опухолей-альфа
ФПН – фульминантная печеночная недостаточность
ФПП – функциональные пробы печени
ФРЖП – функциональное расстройство желчного пузыря
ХБХ – хронический бескаменный холецистит
ХВГ – хронический вирусный гепатит
ХЖП – холестероз желчного пузыря
ХИБОП – хроническая ишемическая болезнь органов пи-

щеварения

ХОП – хронический обструктивный панкреатит

ХП – хронический панкреатит

ЦВД – центральное венозное давление

ЦМВЭ – цитомегаловирусный эзофагит

ЦНС – центральная нервная система

ЦП – цирроз печени

ЧДД – частота дыхательных движений

ЧЧХГ – чрескожная чреспеченочная

ЩФ – щелочная фосфатаза

ЭБС – эпигастральный болевой синдром

ЭКГ – электрокардиография

ЭРБ – эрозивная рефлюксная болезнь

ЭРХПГ – эндоскопическая ретроградная холангиопанкре-

атография

ЭФГДС – эзофагогастродуоденоскопия

ЭЭГ – электроэнцефалограмма

ЯБ – язвенная болезнь

а-NDV – антитела к вирусу гепатита D

а-НСV – антитела к вирусу гепатита C

АМА – антимитохондриальные антитела

АНА – антинуклеарные антитела

АНФ – антинуклеарный фактор

DNA – дезоксирибонуклеиновая кислота;

GMP – Good Manufacture Practice (хорошая производ-

ствен ная практика)

HBV – human B virus (вирус гепатита В)

HBV DNA – дезоксирибонуклеиновая кислота вируса гепатита В

HCV – human C virus (вирус гепатита С)

HCV RNA – рибонуклеиновая кислота вируса гепатита С

HDV – human D virus (вирус гепатита D)

HDV RNA – рибонуклеиновая кислота вируса гепатита D

ISO – International Organization for Standardization (Международная организация по стандартизации)

LKM-1 – антитела к микросомам печени/почек первого типа

PAF – фактор активации тромбоцитов

p-ANCA – перинуклеарные антинейтрофильные цитоплазматические антитела

RNA – рибонуклеиновая кислота

SLA – антитела к солюбилизованному печеночному антигену

SMA – антитела к гладкой мускулатуре

ПРЕДИСЛОВИЕ

Болезни органов пищеварения относятся к числу наиболее распространенных заболеваний в терапевтической практике. В данном учебном пособии отражены современные взгляды на этиологию, патогенез, классификации основных гастроэнтерологических заболеваний. Приведены сведения по эпидемиологии, клинической картине заболеваний, критериям их диагностики, дифференциальной диагностике, лечению, профилактике.

Большое место в пособии уделено функциональным заболеваниям пищеварительной системы (функциональная диспепсия, дисфункции билиарного тракта, синдром раздраженного кишечника), которые имеют выраженную тенденцию к росту в последние десятилетия.

Тестовые задания и задачи, приведенные в конце учебного пособия, дополняют изложенный материал.

Учебное пособие составлено в соответствии с рабочими программами, разработанными согласно требованиям ФГОС ВПО 3-го поколения, по учебным дисциплинам «Факкультетская терапия» и «Госпитальная терапия» для специальностей «Лечебное дело» и «Педиатрия».

При подготовке данного учебного пособия были использованы материалы последних научных и научно-практических конференций и симпозиумов, а также стандарты Ми-

нистерства здравоохранения РФ, Всемирной организации здравоохранения, рекомендации Российской гастроэнтерологической ассоциации и международных экспертов по проблемам ГЭРБ (Монреаль, 2006), функциональных заболеваний желудочно-кишечного тракта («Римские критерии III», 2006), язвенной болезни («Маастрихт – 4», 2011) и др.

Учебное пособие рекомендовано Учебно-методическим объединением по медицинскому и фармацевтическому образованию вузов России в качестве учебного пособия для студентов, обучающихся по специальностям «Лечебное дело» и «Педиатрия» (№ 17 – 29/25 от 01.02.2010).

Пособие может оказаться полезным врачам общей практики, терапевтам, гастроэнтерологам, инфекционистам и другим специалистам, участвующим в диагностике и лечении гастроэнтерологических больных.

БОЛЕЗНИ ПИЩЕВОДА

Классификация заболеваний пищевода (Зернов Н. Г. [и др.], 1988).

1. Пороки развития:

Врожденная атрезия пищевода.

Врожденные пищеводно-трахеальные или пищеводно-бронхиальные свищи.

Врожденный стеноз пищевода.

Врожденная мембранная диафрагма пищевода.

Врожденный короткий пищевод.

Врожденные эзофагеальные кисты.

Аномалии сосудов.

Грыжа пищеводного отверстия диафрагмы (деструктуризация нижнего пищеводного сфинктера).

Дивертикулы пищевода.

2. Приобретенные заболевания:

Травматические повреждения пищевода.

Инородные тела пищевода.

Ожоги пищевода.

Эзофагиты.

Опухоли пищевода.

Пептическая язва.

Варикозное расширение вен.

Нарушения моторики пищевода:

Халазия кардии.

Ахалазия кардии (фаринго-эзофагеальная, кардиальная).

Гипермоторная дискинезия (син.: диффузный эзофагоспазм, идиопатическая гиперкинетическая дискинезия пищевода).

Гипомоторные дискинезии.

3. Поражение пищевода при соматических заболеваниях, состояниях:

Системная склеродермия.

Беременность.

Пороки развития

Врожденная атрезия пищевода, пищеводно-трахеальные или пищеводно-бронхиальные свищи

Чаще в клинической практике встречается полная атрезия пищевода в сочетании с трахеобронхиальным свищом, когда проксимальный конец пищевода атрезирован, а дистальный соединен с трахеей. Реже встречается полная атрезия пищевода без трахеобронхиального свища.

Клинические проявления обоих заболеваний проявляются сразу же после рождения. При полной атрезии пищевода в сочетании с трахеобронхиальным свищом при глотании новорожденным слюны, молозива, жидкости моментально возникает нарушение дыхания, цианоз. При полной атрезии без пищеводно-трахеального свища при первом же кормлении возникает отрыжка, рвота.

Диагностируются заболевания на основании клинических проявлений, зондирования пищевода, контрастного исследования пищевода, обзорной рентгенограммы грудной и брюшной полости.

Врожденный стеноз пищевода

Как правило, стеноз расположен на уровне аортального сужения. Клинически проявляется симптомами хиатальной грыжи, эзофагита и ахалазии, которые проявляются с введением в пищевой рацион ребенка твердой пищи.

Диагностируется аномалия развития на основании клинических проявлений, фиброэзофагогастроскопии, контрастного исследования пищевода.

Лечение хирургическое.

Врожденная мембранная диафрагма пищевода

Диафрагма состоит из соединительной ткани, покрытой ороговевающим эпителием. В этой диафрагме часто есть отверстия, через которые может проникать пища. Локализуется почти всегда в верхнем отделе пищевода, гораздо реже – в среднем отделе.

Основным клиническим проявлением является дисфагия, которая возникает при введении в рацион ребенка твердой пищи. При значительных отверстиях в мембране пища может попадать в желудок. Такие пациенты, как правило, тщательно все пережевывают, чем предотвращают застревание пищи в пищеводе. Мембрана под действием остатков пи-

щи часто воспаляется.

Диагностика основывается на изучении клинических проявлений и данных контрастного исследования пищевода.

Врожденный короткий пищевод

Считается, что при внутриутробном развитии развитие пищевода идет медленнее, а часть желудка, проникая через диафрагму, формирует нижний отдел пищевода.

Клинические проявления очень сходны с клиникой хиатальной грыжи. Пациента беспокоят боли в грудной клетке после еды, изжога, редко рвота.

Диагностика включает в себя анализ клинических проявлений, данных фиброэзофагогастроскопии. Часто дифференцировать врожденный короткий пищевод от скользящей хиатальной грыжи можно только при операции.

Врожденные эзофагеальные кисты

Кисты располагаются интрамурально, параэзофагеально. Выстланы такие кисты бронхиальным или пищеводным эпителием.

У детей кисты могут вызывать дисфагию и кашель, нарушение дыхания, цианоз. Кисты большого размера иногда дают сходные с опухолями клинические проявления. Ки-

сты могут осложняться медиастинитом при инфицировании, кровотечением и озлокачествляться.

Аномалии сосудов

Врожденные аномалии аорты и крупных сосудов (например, аномальная правая надключичная артерия) могут сдавливать пищевод и вызывать дисфагию. Дисфагия, как правило, проявляется в первые 5 лет жизни. Иногда встречается двойная дуга аорты, которая окружает трахею и пищевод, и при еде возникают цианоз и кашель, а позже присоединяется дисфагия.

Грыжа пищеводного отверстия диафрагмы

Выделяют в основном два типа грыж пищеводного отверстия диафрагмы – аксиальную (скользящую) и параэзофагальную.

Клинически грыжа пищеводного отверстия диафрагмы проявляется изжогой, регургитацией, дисфагией, болью в нижней части грудины, которая может иррадиировать в спину, в левое плечо, в левую руку, как при стенокардии. Обычно боль имеет жгучий характер, реже проявляется ощущением инородного тела, вздутием, давлением и часто возникает в положении лежа, при наклоне вперед, после еды, т. е. в тех

ситуациях, когда повышается внутрибрюшное давление.

Изжога и боль – типичные симптомы скользящей грыжи пищеводного отверстия диафрагмы, сопровождающейся гастроэзофагеальным рефлюксом с эзофагитом, дисфагия же в основном возникает при фиксированной параэзофагеальной грыже, обусловленной сдавлением пищевода содержимым грыжевого мешка.

Диагноз заболевания подтверждается при рентгеновском исследовании. При этом параэзофагеальная фиксированная грыжа распознается при обычном рентгеновском исследовании, а для обнаружения скользящей грыжи используют метод позиционного исследования с барием, позволяющий в обоих положениях тела выявить проксимальные стенки желудка в пищеводном отверстии диафрагмы и регургитацию контрастного вещества в пищевод. Однако дно желудка редко попадает в грыжевое выпячивание.

Дивертикулы пищевода

Дивертикул пищевода – выпячивание стенки пищевода, сообщающееся с его просветом.

Выделяют истинные, содержащие все слои пищеводной стенки, и ложные дивертикулы, когда через дефект мышечного слоя выпячивается только слизистая оболочка. Дивертикулы бывают врожденными и приобретенными, пульсионными (выбухание стенки пищевода в ослабленных местах)

и тракционными (соединительнотканые сращения стенки пищевода с окружающими тканями).

Дивертикул Ценкера локализуется на задней стенке глотки и пищевода, характеризуется пищевой дисфагией и регургитацией. Достоверность диагноза подтверждается рентгеновским исследованием пищевода с барием. Эндоскопическое исследование менее информативно и даже опасно.

На долю **дивертикулов средней части пищевода** приходится 70 – 80 % всех дивертикулов пищевода. Дивертикулы диаметром до 2 см обычно не сопровождаются субъективными симптомами, но, осложняясь дивертикулитом, проявляются периодическими болями за грудиной, в эпигастриальной области, в спине (псевдостенокардией), дисфагией, срыгиванием, субфебрилитетом. Диагностируются на основании клинических проявлений и рентгенологического исследования.

Местное лечение заключается в дренаже и промываниях пищевода и дивертикула теплой водой.

Все пороки развития, дающие выраженные клинические проявления, как правило, требуют хирургического лечения.

Приобретенные заболевания

Травматические повреждения пищевода

Выделяют:

а) внутренние (закрытые) – повреждения со стороны слизистой оболочки;

б) наружные (открытые) – со стороны соединительнотканной оболочки или брюшины; как правило, сопровождаются повреждением кожных покровов тела при ранениях шеи, грудной клетки и живота.

По этиологии повреждения пищевода делятся на:

1) Ятрогенные диагностические и лечебные мероприятия (эзофагоскопия, бужирование, кардиодилатация и назогастральная интубация желудочно-кишечного тракта, трахеостомия, интубация трахеи), ведущие к повреждению пищевода, а также травма пищевода во время операций на органах грудной клетки, шеи и живота.

2) Инородные тела.

3) Заболевания пищевода, ведущие к перфорации его стенки (опухоли, язвы, химические ожоги и т. п.).

4) Ранения шеи, грудной клетки, живота, нанесенные холодным или огнестрельным оружием.

5) Разрывы пищевода. Чаще всего происходят после рво-

ты, напряжения и кашля. Синдром Мэллори-Вейса – разрыв слизистой оболочки пищевода, что проявляется кровотечением после сильного приступа рвоты. Спонтанный разрыв пищевода (синдром Бурхаве) обычно происходит выше места перехода пищевода в желудок. Диагноз подтверждается присутствием воздуха в левом средостении. Разрывы пищевода при закрытых повреждениях тела.

Различают полные и неполные повреждения пищевода. Неполное повреждение – разрыв в пределах одной или нескольких оболочек, но не всей толщи органа. Полное повреждение – на всю глубину стенки органа. При локализации в шейном отделе развивается параили ретропищеводная гнойно-некротическая флегмона шеи; в грудном отделе – медиастенит, а при повреждениях плевры – плеврит, перикарда – перикардит, в брюшном отделе – перитонит.

Клинические проявления включают боль по ходу пищевода, ощущение инородного тела в пищеводе, гиперсаливацию, кровавую рвоту, подкожную эмфизему, выделение слюны через рану.

Неотложные исследования включают:

1. Рентгенологические исследования грудной клетки и брюшной полости, которые позволяют выявить гидропневмоторакс, газ в средостении и под диафрагмой. При наличии большого разрыва пищевода возможно появление подкожной эмфиземы в подмышечной впадине, в области шеи и на передней стенке грудной клетки.

2. Рентгенологическое исследование пищевода с контрастом – возможно выявление затекания контраста (гастрографин, пропилйодон) при спонтанном разрыве стенки пищевода и отсутствие его при инструментальном разрыве.

Лечебные мероприятия общего характера:

1. Внутривенное введение жидкости (раствора NaCl, глюкозы, полифер и др.).

2. Внутривенное введение морфина до прекращения боли (вначале 0,5 – 1,0 мл 1 % в 10 мл изотонического раствора NaCl, затем повторять введение каждые 4 ч по 0,2 – 0,4 мл).

3. Необходимо наблюдение хирурга. При наличии спонтанного разрыва ничего не давать внутрь и в первые 24 ч провести операцию по устранению перфоративного отверстия и восстановлению дренажной функции пищевода. Одновременно назначить антибактериальные препараты (внутривенно 500 мг метронидазола и 750 мг цефуроксима 3 раза в день в течение 5 дней). Необходимо обеспечить энтеральное питание через зонд, если не восстановлено питание через рот. Парентеральное питание показано больным, у которых возникли осложнения (медиастенит, сепсис и др.).

При незначительных, обычно инструментальных разрывах пищевода, при которых контраст не вытекает из просвета пищевода в окружающие ткани, рекомендуется консервативное лечение, включающее те же назначения, что и при спонтанных разрывах, кроме оперативного вмешательства. Если же у больных имеет место лихорадка, лейкоцитоз в об-

щем анализе крови, эмфизема, то это является основанием для оперативного вмешательства.

Инородные тела пищевода

Клинически проявляются чувством страха, постоянной болью или болью при глотании, локализующейся в горле, в области яремной ямки, за грудиной, дисфагией, обусловленной спазмом мускулатуры пищевода и воспалительным отеком его слизистой оболочки, регургитацией, вплоть до полной непроходимости пищевода.

Диагностика основана на жалобах пациента. Данные многоосевого рентгенологического исследования рентгенконтрастных инородных тел позволяют уточнить диагноз и определить их расположение; данные эзофагоскопии, показанной во всех случаях, дают возможность не только верифицировать инородное тело, но и удалить его.

Лечение хирургическое.

Химические ожоги пищевода

Едкие вещества (щелочи и кислоты) вызывают тяжелые ожоги пищевода. Наиболее опасны крепкие щелочи, применяемые в быту. Меньшим повреждающим действием обладают аммиак содержащие моющие, отбеливающие и дезин-

фицирующие вещества, некоторые медикаментозные средства. Кислоты вызывают больше повреждений в желудке, чем в пищеводе. Раннее появление ожогов полости рта (или их отсутствие) и наличие дисфагии не отражает степени повреждения пищевода. Оценка степени повреждения требует срочного проведения эндоскопии. При лечении ожогов пищевода рекомендуют немедленно назначать кортикостероиды и антибиотики широкого спектра действия. У выживших возможно развитие стриктур и карциномы пищевода в отдаленных сроках.

Клинические проявления при повреждении щелочами .

В острой стадии (5 – 10 сут) пациента беспокоят мгновенная жгучая боль в области рта, глотки, за грудиной, в эпигастральной области, гиперсаливация, дисфагия, шок в ближайшие часы после травм и ожоговая токсемия, которая развивается уже в течение нескольких часов после ожога.

В стадии мнимого благополучия (7 – 30 сут) в результате отторжения некротизированных тканей пищевода приблизительно с конца 1-й недели боль и дисфагия уменьшаются. Но в этот период возможно развитие осложнений, таких как пищеводные кровотечения, перфорации стенки пищевода, при наличии обширных раневых поверхностей развивается сепсис.

Следующая стадия – образование стриктуры (от 2 до 6 мес., иногда годами). На стенке пищевода различной протяженности имеются вялозаживающие участки. Раневые по-

верхности покрыты струпом, легко кровоточат. Дисфагия может дойти до степени полной непроходимости пищевода. При высокорасположенных стриктурах пациента беспокоят ларингоспазм, кашель, удушье, обусловленное попаданием пищи в дыхательные пути.

Инфекционные поражения пищевода

Инфекционные эзофагиты могут быть вызваны грибами, вирусами, редко бактериями. Часто эти заболевания развиваются на фоне имеющегося иммунодефицитного состояния. Клинически инфекционные эзофагиты проявляются одинофагией, дисфагией, болями в грудной клетке, реже развивается тошнота, извращение вкуса (дисгевзия), изжога, икота, кровотечение и лихорадка.

Грибковый эзофагит. Многие виды грибов *Candida* являются сапрофитами и выявляются на слизистой оболочке рта и глотки. При иммунодефицитных состояниях, антибиотикотерапии грибы становятся патогенными и приводят к развитию эзофагита.

Грибковые эзофагиты часто наблюдаются у больных сахарным диабетом, престарелых лиц и больных со сниженным питанием, встречаются у больных ахалазией кардии, другими двигательными нарушениями (например, при склеродермии) и при стенозах пищевода. Риск развития кандидозного эзофагита увеличивается при продолжительном

системном и местном применении кортикостероидов, антибиотиков.

Симптомы заболевания включают в себя дисфагию и одинофагию. В тяжелых случаях кандидозный эзофагит может осложняться кровотечением, перфорацией, стриктурой или развитием кандидомикозного сепсиса.

Рентгенологическое исследование может выявить множественные дефекты наполнения различных размеров. При эндоскопическом исследовании определяются желто-белые рельефные наложения на гиперемированной слизистой оболочке. Диагноз подтверждается при микроскопическом исследовании мазков.

В зависимости от тяжести поражения проводится антигрибковая терапия клотримазолом (10 мг 5 раз/сут – 10 – 14 дней), кетоконазолом, флуконазолом (100 – 200 мг/сут – 5 – 7 дней), амфотерицином (0,3 – 0,5 мг/кг/сут).

Вирусные эзофагиты. Герпесный эзофагит проявляется выраженной одинофагией и дисфагией. При длительном течении, как правило, присоединяется бактериальное или грибковое поражение слизистой пищевода. Основой диагноза является наличие *Herpes labialis*. При эндоскопическом исследовании определяются небольшого размера пузырьки на слизистой оболочке пищевода, которые, сливаясь, образуют небольшого размера язвы с приподнятыми краями желтоватого цвета – так называемые кратерообразные язвы. Пораженная поверхность часто отделена от нормальной сли-

зистой оболочки, но иногда герпетическое поражение занимает всю поверхность слизистой оболочки пищевода. При лечении наиболее эффективен ацикловир (по 250 мг/м² поверхности тела внутривенно каждые 8 – 12 ч в течение 8 – 10 сут).

Цитомегаловирусный эзофагит (ЦМВЭ) развивается только у больных с иммунодефицитными состояниями. Повреждается слизистая оболочка средней и нижней трети пищевода, обычно появляются линейные или извилистые язвы на фоне неизменной слизистой оболочки. Повреждения могут сливаться, формируя гигантские язвы. Пациентов беспокоят одинофагия, боль в груди, тошнота, рвота, часто кровью.

Иммуногистологическое исследование с моноклональными антителами к цитомегаловирусной инфекции является основой диагноза ЦМВЭ.

Препаратом выбора при лечении заболевания является ганцикловир (по 5 мг/кг внутривенно каждые 12 ч в течение 2 нед.), в резистентных случаях показано назначение фоскарнета (90 мг/кг внутривенно каждые 12 ч в течение 3 – 4 нед.). Терапия должна продолжаться в течение нескольких месяцев.

При **вирусе иммунодефицита человека (ВИЧ)** в пищеводе образуются крупные язвы. Диагноз основывается на электронно-микроскопическом исследовании образцов пораженных тканей.

Бактериальные эзофагиты. Бактериальные эзофагиты развиваются редко, как правило, у больных с иммунодефицитными состояниями. Описаны эзофагиты, вызванные *Lactobacillus* и бета-гемолитическим стрептококком. *Mycobacterium tuberculosis* также может вызвать образование плоских линейных язв с гладкими краями и некротическим основанием в среднем отделе пищевода.

Опухоли пищевода

Наиболее часто (у $3/4$ больных) встречается плоскоклеточный рак, немного реже (у $1/4$ больных) – аденокарцинома.

Этиология. Среди факторов, которые могут считаться предрасполагающими, наиболее известными являются злоупотребление алкоголем, курение, употребление с пищей большого количества нитратов и продуктов, зараженных грибами. Установлен факт более частого развития аденокарциномы пищевода у больных пищеводом Барретта.

Клиническая картина. Дисфагия и прогрессирующее похудание – основные признаки рака пищевода у подавляющего большинства пациентов. Проблемой клинической диагностики является позднее возникновение симптомов, когда заболевание уже некурабельно, так как дисфагия возникает при обтурации просвета пищевода опухолью более чем на 60 %. Затруднение прохождения пищи может сопровож-

даться болю, срыгиванием, осложняться развитием аспирационной пневмонии.

Диагноз. Необходимо проведение рентгенологического, эндоскопического и гистологического исследований, эндоскопического ультразвукового исследования и/или компьютерной томографии.

Прогноз у большинства пациентов плохой: 5-летняя выживаемость после установления диагноза составляет менее 5 %. Хирургическое лечение может быть радикальным и паллиативным. Проводят химио- и радиотерапию, выполняют эндоскопическую установку стентов.

Основным перспективным направлением в решении проблемы ранней диагностики рака пищевода является активное амбулаторное наблюдение за пациентами, составляющими группу риска, в том числе за пациентами с пищеводом Барретта. При выявлении заболевания в ранней стадии эффективно хирургическое и эндоскопическое лечение.

Нарушения моторики пищевода

Эти расстройства включают в себя нарушения перистальтики грудного отдела пищевода и деятельности сфинктеров. Возможны *гипермоторные* (различные виды эзофагоспазма) и *гипомоторные* (редко встречающиеся) нарушения перистальтики грудного отдела пищевода. Нарушения деятельности нижнего пищеводного сфинктера включают в себя

недостаточность и ахалазию кардии, нарушения деятельности верхнего пищеводного сфинктера (фагинго-эзофагеального сфинктера) чаще попадают в поле зрения невропатологов и оториноларингологов.

Ахалазия кардии, или кардиоспазм, – нервно-мышечное заболевание, проявляющееся стойким нарушением рефлекса раскрытия кардии при глотании и развитием дискинезии стенки грудного отдела пищевода.

Патофизиологическая сущность заболевания состоит в нарушении расслабления нижнего пищеводного сфинктера и отсутствии перистальтики пищевода, связанных с разрушением клетки нервных ганглиев, вырабатывающих преимущественно ингибиторы сокращений холинергических нейронов.

Заболевание развивается у лиц старше 25 лет. Основные симптомы ахалазии кардии – нарушение глотания (дисфагия), пищеводная рвота и загрудинные боли. Дисфагия при ахалазии кардии с течением времени прогрессирует: сначала нарушается прохождение по пищеводу плотной, а затем жидкой пищи и даже воды. Параллельно нарастанию дисфагии возникает и усиливается пищеводная рвота. При этом содержимое пищевода может попасть в дыхательные пути и вызвать кашель, приступы удушья, аспирационную пневмонию. Боли за грудиной возникают при переполнении пищевода или вследствие гипермоторной дискинезии грудного отдела пищевода. Нередко отмечается похудание больного,

причем значительное – до 25 – 30 кг. Диагноз подтверждается результатами рентгенологического исследования: отмечаются нарушение прохождения контрастной бариевой взвеси из пищевода в желудок, отсутствие газового пузыря желудка, наличие в пищеводе большого количества содержимого натощак, значительное расширение пищевода, нередко его S-образное искривление или гигантское мешковидное расширение.

При эндоскопическом исследовании выявляют признаки застойного эзофагита, участки метаплазии пищеводного эпителия (лейкоплакию). В связи с этим ахалазию кардии относят к предраковым заболеваниям.

Наиболее эффективным, хотя и симптоматическим, методом лечения заболевания является кардиодилатация. В баллон, установленный в области нижнего пищеводного сфинктера, нагнетают воздух под большим давлением. В большинстве незапущенных случаев после этой процедуры симптомы ахалазии кардии исчезают.

Эзофагоспазм. Это заболевание относится к группе гипермоторных дискинезий пищевода. В зависимости от протяженности спазма выделяют сегментарный и диффузный эзофагоспазм.

Основные симптомы заболевания – загрудинные боли и дисфагия. Боли локализуются в области грудины или высоко в эпигастральной области, они интенсивные, иррадиируют по передней поверхности грудной клетки вверх до шеи, в

нижнюю челюсть, плечи. Боли начинаются спонтанно либо во время еды, могут длиться долго (до нескольких часов) или внезапно прекращаются после проглатывания глотка теплой жидкости (вода, чай и т. д.). В одних случаях спазм пищевода возникает очень часто (несколько раз в процессе приема пищи), в других – 1 – 3 раза в мес. Иногда загрудинные боли при эзофагоспазме очень напоминают таковые во время приступа стенокардии, что иногда служит причиной гипердиагностики ишемической болезни сердца. При болевом приступе наблюдается дисфагия, причем иногда парадоксальная: лучше проходит твердая, а не жидкая пища. В конце приступа нередко отмечается срыгивание небольшого количества слизи. В отсутствие лечения эзофагоспазм, как правило, прогрессирует.

В клинической картине дискинезий пищевода важное место занимает психологическая дезадаптация больных. Пациент не может нормально принимать пищу, должен особым образом вести себя во время еды, а иногда вообще не может есть в присутствии посторонних людей.

Диагноз эзофагоспазма верифицируют с помощью рентгенологического исследования: на рентгенограмме обычно отчетливо видны спастические сокращения пищевода с образованием псевдодивертикулов, спастические искривления, напоминающие штопор. Во многих случаях наблюдается характерная клинико-рентгенологическая картина эзофагоспазма.

Следует отметить, что для дифференциации эзофагоспазма от стенокардии проба с нитроглицерином малопригодна, так как этот препарат расслабляет гладкомышечные клетки стенок коронарных артерий и мышечные волокна стенок пищевода. С целью дифференциальной диагностики используется электрокардиографическое исследование (реже – коронарография) во время и вне болевого приступа.

Лечение эзофагоспазма. Лечение больных очень индивидуально, выбор оптимального метода основывается на результатах тщательного анализа клинико-рентгенологической картины с учетом индивидуального ответа на ту или иную терапию. Лечение направлено на коррекцию нарушения моторики пищевода, висцеральной гиперчувствительности, иногда – психологических нарушений. Используют следующие лекарственные препараты:

1. *Антагонисты ионов кальция*, блокируя сокращение гладкомышечных клеток, снижают тонус и амплитуду сокращений стенки пищевода и в ряде случаев оказываются весьма эффективными. При редких болях применяют короткодействующие формы – нифедипин (сублингвально). При частых приступах болей назначают пролонгированные препараты на длительный прием.

2. *Нитраты*, являясь прямым донором оксида азота, также снижают тонус и амплитуду сокращений пищевода. В некоторых случаях они уменьшают выраженность болевого синдрома и явлений дисфагии. Применяют изосорбида ди-

нитрат.

3. Поскольку ацетилхолин является основным медиатором, стимулирующим сокращение гладкомышечной клетки и соответственно двигательную активность пищевода, при лечении гипермоторных дискинезий патогенетически обосновано использование *холинолитических препаратов*. Холинолитик *бускопан* (M1- и M2-холиноблокатор) широко применяют при лечении данных состояний. Благодаря наличию молекулы брома препарат дает легкий седативный эффект, что выгодно отличает его от других холинолитиков.

4. Для воздействия на ноцицепцию применяют бензодиазепины, анксиолитики и антидепрессанты, а также ряд поведенческих методик и психотерапию. Препаратом выбора является *просульпин* (сульпирид) в суточной дозе 100 – 300 мг в 2 – 3 приема. Просульпин оказывает антидепрессивное, противотревожное (анксиолитическое) и активирующее (антиастеническое) действие. Отмечены и благоприятные соматотропные эффекты просульпина: улучшение кровоснабжения и моторики ЖКТ, антиэмитический (противорвотный) эффект.

При неэффективности лекарственной терапии возможно применение инвазивных методов лечения.

Активное диспансерное наблюдение, проведение курсов профилактической терапии являются необходимыми составляющими методики ведения группы пациентов с заболеваниями пищевода.

Гастроэзофагеальная рефлюксная болезнь

Определение. Гастроэзофагеальная рефлюксная болезнь – это хроническое рецидивирующее заболевание, обусловленное нарушением моторно-эвакуаторной функции органов гастроэзофагеальной зоны и характеризующееся спонтанным или регулярно повторяющимся забрасыванием в пищевод агрессивного (желудочного и / или дуоденального) содержимого, что приводит к повреждению дистального отдела пищевода с развитием в нем эрозивно-язвенных, катаральных и/или функциональных нарушений и появлению характерных клинических симптомов.

Термином «гастроэзофагеальная рефлюксная болезнь» (ГЭРБ) обозначают все случаи патологического заброса агрессивного содержимого желудка и/или 12-перстной кишки в пищевод с развитием характерных клинических симптомов вне зависимости от того, возникают ли при этом морфологические изменения слизистой оболочки пищевода или нет. В первом случае принято говорить о рефлюкс-эзофагите или эндоскопически позитивной ГЭРБ, во втором – об эндоскопически негативной ГЭРБ или неэрозивной рефлюксной болезни (НЭРБ).

Следует указать и определение, основанное на принципах доказательной медицины (Монреаль, 2006), согласно кото-

рому «ГЭРБ – это состояние, развивающееся в случаях, когда заброс содержимого желудка в пищевод вызывает у больного причиняющие неудобство симптомы и/или приводит к развитию осложнений». Согласно данному определению ГЭРБ, заболевание начинает причинять неудобство пациенту, как правило, при наличии симптомов слабой интенсивности в течение 2 или более дней в неделю, или при наличии умеренных или сильно выраженных симптомов, возникающих чаще 1 раза в неделю.

Классификация. ГЭРБ как самостоятельная нозологическая единица официально была утверждена международной рабочей группой по изучению ее диагностики и лечения в октябре 1997 г. (г. Генваль, Бельгия). Наиболее удобна «упрощенная» классификация ГЭРБ, согласно которой выделяют 3 клинические формы заболевания:

- 1) неэрозивную рефлюксную болезнь (НЭРБ или эндоскопически негативную гастроэзофагеальную рефлюксную болезнь);
- 2) эрозивную рефлюксную болезнь (степень тяжести эзофагита устанавливается согласно Лос-Анджелесской классификации эзофагитов, приведенной ниже);
- 3) пищевод Барретта.

Эпидемиология. В последние годы ГЭРБ привлекает к себе повышенное внимание, что связано с отчетливой тенденцией к увеличению частоты заболевания в развитых странах мира. Различия в данных по распространенности изжоги

в разных регионах мира связаны как с генетическими особенностями людей, так и с условиями их жизни, особенностями питания, социальным статусом обследуемого контингента, различными формами и методами проведения исследования. Распространенность ГЭРБ среди взрослого населения достигает 40 %. Среди лиц, которым было проведено эндоскопическое исследование верхних отделов пищеварительного тракта, в 12 – 16 % случаев выявляется эзофагит различной степени выраженности. Российские исследования в Новосибирске показали, что в целом изжогу испытывают 61,7 % мужчин и 63,6 % женщин, причем 10,3 % и 15,1 % – часто или постоянно. Сходные данные получены нами при анкетировании 126 студентов 4 – 5 курсов медицинской академии, считающих себя здоровыми: изжога периодически беспокоит 80 опрошенных (63,5 %), соответственно 61,5 % женщин и 68,6 % мужчин, причем у 20 человек (15,9 %) эпизоды изжоги встречаются чаще 1 раза в неделю.

Этиология и патогенез. К **предрасполагающим факторам** развития ГЭРБ относятся: стресс; работа, связанная с наклонным положением туловища; физическое напряжение, сопровождающееся повышением внутрибрюшного давления; переедание; ожирение; беременность; курение; грыжа пищеводного отверстия диафрагмы; некоторые лекарственные средства (антагонисты кальция, антихолинергические препараты, бета-адреноблокаторы и др.); факторы питания (жир, шоколад, кофе, фруктовые соки, алко-

голь, острая, сладкая, кислая, пряная пища, свежеспециенные хлебубулочные изделия, газированные напитки).

Значительное место в патогенезе ГЭРБ отводится нарушению двигательной (моторной) функции пищевода. Двигательная функция пищевода в норме характеризуется перистальтическими сокращениями (первичными в ответ на глотание и вторичными – при местном раздражении стенки пищевода), а также наличием двух сфинктеров – верхнего и нижнего, обычно находящихся в состоянии тонического сокращения. Первичная перистальтика обеспечивает продвижение жидкой и твердой пищи из ротовой полости в желудок, вторичная перистальтика – очищение пищевода от рефлюктата. Нарушения моторики пищевода включают в себя изменения силы и продолжительности сокращений, повышение или понижение тонуса его сфинктеров. Большая роль в патогенезе ГЭРБ принадлежит ослаблению перистальтики пищевода, приводящей к замедлению его опорожнения и снижению сократительной способности стенки пищевода при рефлюксе, снижению давления нижнего пищеводного сфинктера (НПС) и деструктуризации его антирефлюксной функции. Среди двигательных нарушений в патогенезе ГЭРБ важнейшее значение имеет снижение базального давления нижнего сфинктера пищевода. Релаксация нижнего сфинктера пищевода лишь после приема пищи рассматривается как норма. В патологических случаях снижение давления нижнего сфинктера пищевода приводит к возникно-

вению недостаточности кардии, а при ее прогрессировании – к появлению аксиальной грыжи пищеводного отверстия диафрагмы, что создает условия для возникновения (или усиления выраженности и частоты возникновения) желудочно-пищеводного рефлюкса (регургитации).

Желудочно-пищеводный рефлюкс считается патологическим, когда:

- 1) частота рефлюкса составляет более 50 эпизодов за 24 ч;
- 2) рН менее 4,0;
- 3) длительность рефлюкса более 4,2 % от суток.

Патологический тип желудочно-пищеводного рефлюкса ассоциируется с нарушением целостности механического компонента антирефлюксного механизма (недостаточность кардии с грыжей пищеводного отверстия диафрагмы или без нее, стойкие моторноэвакуаторные нарушения вследствие органических поражений или хирургических вмешательств). Этот рефлюкс возникает при перемене положения тела больного, повышении внутрибрюшного давления и нарушениях диеты.

Для оценки защитного механизма пищевода, позволяющего снижать сдвиги внутрипищеводного рН в сторону кислой среды, предложен так называемый пищеводный клиренс. Это способность пищевода нейтрализовать и удалять (эвакуировать) обратно в желудок попавшее в него содержимое. Пищеводный клиренс в норме условно подразделяют на объемный клиренс (сила тяжести, первичная и вторич-

ная перистальтика) и химический клиренс (нейтрализация кислоты буферными системами слюны). При ГЭРБ наряду с увеличением числа неперистальтических сокращений пищевода отмечается замедление вторичной перистальтики в связи с уменьшением порога возбудимости, что приводит в целом к замедлению пищеводного клиренса, прежде всего в связи с ослаблением перистальтики пищевода и дисфункции антирефлюксного барьера.

В патогенезе ГЭРБ имеет значение и нарушение холинергической регуляции к воздействию соляной кислоты, пепсина, желчных кислот и трипсина на слизистую оболочку пищевода. Нейрорегуляторные, гормональные или экзогенные агенты (например, лекарственные препараты), связываясь с соответствующими рецепторами нижнего пищеводного сфинктера, могут влиять на его функциональное состояние. В настоящее время уже известны рецепторы, влияющие на функцию сфинктеров пищевода: холинергические (мускаринового и никотинового типа), адренергические (бета-1- и бета-2-адренергические, допаминовые), гистаминергические (типа H_1 и H_2), серотонинергические (5'НТ), рецепторы простагландинов и различных полипептидов желудка и кишечника.

В патогенезе образования эрозивно-язвенных поражений пищевода определенное место отводят синдрому Барретта, основным морфологическим признаком которого считается замещение многослойного плоского эпителия пищево-

да цилиндрическим однослойным эпителием тонкой кишки вследствие хронического желудочно-пищеводного рефлюкса. Возможно замещение эпителия пищевода и желудочным эпителием.

Таким образом, с патофизиологической точки зрения эрозивная рефлюксная болезнь является кислотозависимым заболеванием, развивающимся на фоне первичного нарушения двигательной функции верхних отделов пищеварительного тракта.

Широкий интерес к некислотным повреждающим факторам возник при изучении патогенеза такой формы ГЭРБ, как пищевод Барретта. В качестве обобщающего для этой группы факторов используется термин «дуоденогастроэзофагальный рефлюкс». Состав этого рефлюктата может быть различным – желчь, панкреатический сок, дуоденальный секрет.

Изучение патогенетических особенностей НЭРБ также выявило новые факторы патогенеза заболевания (развитие центральной сенситизации, висцеральной гипералгезии, наличие некислотных стимулов, растяжение стенок вследствие увеличения объема пищевода и др.).

Приведенные данные свидетельствуют о том, что ГЭРБ является многофакторным заболеванием со сложным патогенезом. Преобладание одного или нескольких патогенетических факторов обуславливает широкое разнообразие клинико-морфологических вариантов этой нозологической

формы.

Клиника. Клиническая диагностика ГЭРБ и эзофагита основывается на жалобах пациента. Основными симптомами ГЭРБ являются: изжога (жжение за грудиной), регургитация (срыгивание), отрыжка, боль за грудиной или в эпигастральной области, дисфагия (затрудненное прохождение пищи), одинофагия.

Изжога – наиболее характерный симптом ГЭРБ (встречается у 83 % пациентов), проявляющийся вследствие длительного контакта кислого желудочного содержимого ($\text{pH} < 4,0$) со слизистой оболочкой пищевода и выражающийся в чувстве жжения или тепла различной интенсивности и продолжительности, возникающего за грудиной (на уровне ее нижней трети) и/или в подложечной области, распространяющегося вверх от мечевидного отростка.

Изжога возникает натощак или после сытной еды, употребления большого количества сладостей, пряностей или острых блюд. Курение, животные жиры, шоколад, кофе, томаты, цитрусовые и алкоголь также могут провоцировать изжогу. Нередко она появляется в горизонтальном положении, при физической работе в согнутом положении, в период беременности. Если изжога вызвана ретроградным забросом кислого содержимого, то она довольно легко снимается питьевой содой, молоком или щелочными минеральными водами.

Особенностью изжоги при ГЭРБ является зависимость от

положения тела: изжога возникает при наклонах туловища вперед или в положении лежа.

Отрыжка как один из ведущих симптомов ГЭРБ встречается достаточно часто и обнаруживается у половины больных. Отрыжка, как правило, усиливается после еды, приема газированных напитков.

Регургитация (срыгивание пищи), наблюдаемая у некоторых больных ГЭРБ, усиливается при физическом напряжении.

Дисфагия после приема любой пищи наблюдается у 19 % пациентов с ГЭРБ. Характерной особенностью данного симптома является его перемежающийся характер. Основой такой дисфагии является гипермоторная дискинезия пищевода, нарушающая его перистальтическую активность. Появление более стойкой дисфагии с одновременным уменьшением изжоги может свидетельствовать о формировании стриктуры пищевода.

Одним из характерных симптомов ГЭРБ является боль в эпигастральной области, появляющаяся в проекции мечевидного отростка вскоре после еды и усиливающаяся при наклонных движениях.

Слюнотечение встречается редко, однако очень специфично для ГЭРБ. Гиперсаливация возникает рефлекторно и может достигать большой скорости, заполняя слюной всю ротовую полость.

Тревожными симптомами при ГЭРБ считают дисфагию,

одинофагию (боль при глотании) и наличие анемии в общем анализе крови. Наличие любого из этих симптомов у пациента требует проведения инструментального обследования для исключения опухоли пищевода.

Группа по согласованию (Монреаль, 2006) предлагает пищеводные симптомы ГЭРБ подразделять на:

а) типичные синдромы (типичный синдром рефлюкса и боль за грудиной);

б) синдромы повреждения пищевода (рефлюкс-эзофагит, рефлюкс-стриктура, пищевод Барретта, аденокарцинома).

При ГЭРБ могут отмечаться и симптомы, ассоциированные с нарушением моторики и/или гиперчувствительностью желудка к растяжению: чувство тяжести, переполнения, раннего насыщения, вздутие живота, которые могут возникать во время или сразу после приема пищи.

Внепищеводные проявления ГЭРБ. ГЭРБ может проявляться и внепищеводными (атипичными) симптомами, к которым относятся:

1. **Кардиальные симптомы:** кардиалгия, приступы сердцебиения, аритмия. Боли в грудной клетке некоронарного происхождения (*angina-like chest pain*) в большинстве случаев связаны с патологией пищевода. Клинические проявления болей в грудной клетке, связанных с рефлюксом, имеют определенные особенности: жгучий характер, локализацию за грудиной, не иррадиируют, связаны с приемом пищи, перееданием, погрешностями в диете; возникают при

перемене положения тела (наклоны, горизонтальное положение); уменьшаются или проходят после приема антацидов, щелочных минеральных вод или блокаторов секреции, сочетаются с изжогой и/ или дисфагией.

2. Легочные симптомы: хронический кашель, особенно в ночное время; бронхиальная обструкция, пароксизмальное ночное апноэ, рецидивирующая пневмония, идиопатический фиброз легких, клинические проявления хронического рецидивирующего бронхита, развитие бронхоэктазов, аспирационные пневмонии, абсцессы легкого, клинические проявления бронхиальной астмы, внезапная смерть новорожденных. Особенности легочной симптоматики, ассоциированной с ГЭРБ, являются: одновременное появление изжоги или болей в грудной клетке и легочной симптоматики; ухудшение состояния дыхательной системы после еды, переедания, употребления алкоголя; возникновение легочной симптоматики в горизонтальном положении, в ночные или ранние утренние часы; кислый вкус во рту в сочетании с легочной симптоматикой; появление астмы во взрослом возрасте при отсутствии аллергических реакций; ухудшение течения астмы при лечении эуфиллином.

3. Оториноларингофарингеальные симптомы: хроническая охриплость, постоянная дисфония, срывы голоса, воспаление носоглотки и подъязычной миндалины, ларингит, ложный круп, сужение просвета гортани, фарингит, новообразования гортани, рецидивирующий отит, хрониче-

ский ринит, оталгии, язвы, гранулемы и полипы голосовых складок, ощущение кома в горле (*globus sensation*).

4. Стоматологические симптомы: жжение языка, щек, нарушение вкусовых ощущений, поражение твердых тканей зубов – истончение, эрозии эмали зубов, кариес, пародонтит¹, гранулема.

Группа экспертов (Монреаль, 2006) предлагает подразделять внепищеводные симптомы ГЭРБ на 2 группы:

а) достоверно связанные с ГЭРБ (рефлюкс-кашель, рефлюкс-ларингит, рефлюкс-астма и рефлюкс-кариес);

б) вероятно связанные с ГЭРБ (фарингит, синусит, идиопатический легочный фиброз, рецидивирующий отит).

Следует помнить, что в ряде случаев внепищеводные проявления могут выходить на передний план в клинической картине. Более того, в 25 % случаев ГЭРБ протекает только с внепищеводными симптомами.

Осложнения. Осложнениями ГЭРБ являются стриктуры пищевода, пептические язвы, кровотечения из язв пищевода.

По данным различных авторов, пептические язвы наблюдаются у 2 – 7 % больных ГЭРБ, у 15 % из них язвы осложняются перфорацией и прободением, чаще всего – в средостение.

Эрозивный эзофагит отмечается у 50 % больных, а стрик-

¹ Термин «пародонтит» является синонимом термина «periodontitis» в английской транскрипции.

туры пищевода – у 10 % больных ГЭРБ. Факторами риска развития эзофагита являются: длительность существования симптомов ГЭРБ более 1 года, наличие грыжи пищеводного отверстия диафрагмы, мужской пол, возраст старше 60 лет, злоупотребление алкоголем.

Наиболее значимое осложнение ГЭРБ – пищевод Барретта (формируется у 8 – 20 % больных ГЭРБ), которое включает в себя появление тонкокишечного метаплазированного эпителия в слизистой оболочке пищевода. Факторами риска формирования пищевода Барретта являются: возраст 50 лет и более, мужской пол, принадлежность к белой расе, появление симптомов ГЭРБ в молодом возрасте и длительное их существование.

Быстро прогрессирующая дисфагия и потеря веса могут указать на развитие аденокарциномы, однако эти симптомы возникают лишь на поздних стадиях заболевания, поэтому клиническая диагностика рака пищевода, как правило, запаздывает. Следовательно, основным путем профилактики и ранней диагностики рака пищевода является диагностика и лечение пищевода Барретта.

Диагностика. Диагноз ГЭРБ начинается с анализа жалоб больного, анамнеза заболевания. Диагностическим стандартом НЭРБ является клиническая симптоматика (в первую очередь – изжога), которая приводит к клинически значимому снижению качества жизни. Следует отметить, что при ГЭРБ нет четких параллелей между выраженностью клини-

ческих проявлений болезни и наличием или отсутствием патологических изменений слизистой оболочки пищевода, свидетельствующих о наличии эзофагита.

Инструментальные методы диагностики (эзофагоскопия, рентгенологическое исследование пищевода с барием, 24-часовая рН-метрия пищевода) являются дополнительными или подтверждающими диагнозом. В диагностике атипичных форм ГЭРБ и подтверждении диагноза НЭРБ большое значение имеет пробное лечение ингибиторами протонной помпы (ИПП) или изомерами ингибиторов протонной помпы (иИПП).

Тест Бернштейна состоит из поочередного вливания сначала 60 – 80 мл 0,1 N раствора HCl со скоростью 6 – 8 мл/мин в дистальный отдел пищевода, затем такого же объема физиологического раствора. Проба считается положительной, если: 1) введение кислоты провоцирует появление симптомов; 2) симптомы исчезают или не рецидивируют при введении в пищевод физиологического раствора.

Эндоскопическая диагностика рефлюкс-эзофагита с нарушением целостности слизистой оболочки пищевода проводится согласно Лос-Анджелесской классификации 1994 г., при использовании которой в зависимости от объема поражения слизистой оболочки выделяют 4 степени рефлюкс-эзофагита (см. табл. 1).

При эндоскопическом исследовании также может отмечаться пролапс желудочной слизистой в пищевод, истин-

ное укорочение пищевода с расположением пищеводно-желудочного перехода существенно выше диафрагмы, заброс желудочного и/или дуоденального содержимого в пищевод.

Таблица 1

Лос-Анджелесская классификация рефлюкс-эзофагита (1994)

Степень рефлюкс-эзофагита	Определение
A	Один или несколько дефектов слизистой оболочки пищевода длиной не более 5 мм, ни один из которых не распространяется более чем на 2 складки слизистой оболочки
B	Один или несколько дефектов слизистой оболочки пищевода длиной более 5 мм, ни один из которых не распространяется более чем на 2 складки слизистой оболочки
C	Дефекты слизистой оболочки пищевода, распространяющиеся на 2 складки слизистой оболочки или более, которые в совокупности занимают менее 75 % окружности пищевода
D	Дефекты слизистой оболочки пищевода занимают как минимум 75 % окружности пищевода

Среди других эндоскопических классификаций рефлюкс-эзофагита целесообразно отметить классификацию Savary – Miller (1987), в которой сделана попытка детально дифференцировать состояние слизистой оболочки пищевода при ГЭРБ, выделив в ней различные по интенсивности и протяженности диффузные патологические изменения сли-

зистой оболочки пищевода и эрозивно-язвенные поражения.

Во время эзофагоскопии можно провести забор для гистологического исследования слизистой оболочки пищевода с целью оценки микроскопических признаков эзофагита и, прежде всего, наличия тонкокишечной метаплазии, дисплазии эпителия и аденокарциномы пищевода.

Рентгенологическая диагностика при ГЭРБ ограничена лишь визуализацией грыжи пищеводного отверстия диафрагмы и гастроэзофагеального рефлюкса при исследовании с бариевым контрастным веществом в условиях, максимально приближенных к физиологическим. Учитывая то обстоятельство, что и грыжа пищеводного отверстия диафрагмы, и гастроэзофагеальные рефлюксы существуют и в отсутствии ГЭРБ, их выявление не может являться критерием диагностики заболевания. Тем не менее, при наличии определенной картины они могут быть приняты как дополнительные факты в подтверждении диагноза ГЭРБ.

24-часовая рН-метрия пищевода используется для выявления патологического гастроэзофагеального рефлюкса при НЭРБ (золотой стандарт диагностики) и при атипичном течении ГЭРБ, который может служить обоснованием для установления диагноза или назначения пробного лечения.

Омепразоловый тест может быть проведен в амбулаторных условиях. Его суть в том, что клиническая симптоматика гастроэзофагеальной рефлюксной болезни значительно уменьшается в течение первых 3 – 5 дней ежедневного при-

ема 40 мг омепразола. Считается, что если этого не происходит, вероятно, симптомы связаны с другим заболеванием. Значимость этого теста относительно высока, но его не следует переоценивать.

Группа экспертов (Монреаль, 2006) считает, что одним из ключевых факторов диагностики ГЭРБ является степень неудобства, которое симптомы ГЭРБ причиняют больному. Используя ориентированный на пациента подход, ГЭРБ может быть диагностирована в амбулаторных условиях на основании только клинической картины заболевания, без необходимости проведения дополнительных исследований.

Лечение. Лечение больных ГЭРБ схематически предполагает определенный комплекс основных мероприятий: изменение режима и характера питания; регламентация образа жизни; современная фармакотерапия (различные схемы); хирургическое лечение.

Диетические рекомендации пациентам, страдающим ГЭРБ, должны сводиться к следующим основным правилам:

- 1) с целью уменьшения массы тела пища не должна быть слишком калорийной;
- 2) необходимо исключить систематическое переедание, «перекусывание» в ночное время;
- 3) целесообразен прием пищи малыми порциями;
- 4) между блюдами оправдан 15 – 20-минутный интервал;
- 5) после еды нельзя ложиться, лучше всего походить в течение 20 – 30 мин;

6) последний прием пищи должен быть не менее чем за 3 – 4 ч до сна;

7) после приема пищи целесообразны, по возможности, 30-минутные прогулки;

8) следует исключить из рациона продукты, богатые жиром (цельное молоко, сливки, жирная рыба, гусь, утка, свинина, жирные говядина и баранина, торты, пирожные), напитки, содержащие кофеин (кофе, крепкий чай, кока-кола), шоколад, продукты, содержащие мяту перечную и перец (все они снижают тонус нижнего пищеводного сфинктера), цитрусовые, томаты, лук, чеснок, жареные блюда (эти продукты оказывают прямое раздражающее действие на слизистую оболочку пищевода);

9) не употреблять пиво, любые газированные напитки, шампанское (они увеличивают внутрижелудочное давление, стимулируют кислотообразование в желудке);

10) следует ограничить употребление сливочного масла, маргарина;

11) рекомендуется 3 – 4-разовое питание с повышенным содержанием белка (белковая пища повышает тонус нижнего пищеводного сфинктера).

Приведенные диетические рекомендации у некоторых больных оказывают положительный эффект и повышают лечебную активность фармакотерапии.

Изменение образа жизни. Советы врача больному ГЭРБ могут быть сведены к следующим рекомендациям:

1) исключение строго горизонтального положения во время сна (необходимо поднять головной конец кровати на 15 – 20 см). Это реально снижает число рефлюксных эпизодов и их продолжительность, так как повышает эзофагеальное очищение (пищеводный клиренс) за счет влияния силы тяжести;

2) отказ от курения (курение снижает тонус нижнего пищеводного сфинктера) и злоупотребления алкоголем;

3) снижение массы тела;

4) исключение ношения корсетов, бандажей, тугих поясов, повышающих внутрибрюшное давление;

5) исключение поднятия тяжестей массой более 8 – 10 кг и работ, связанных со статической нагрузкой, наклонами туловища вперед, физических упражнений, связанных с перенапряжением мышц брюшного пресса (система йогов и т. п.).

Пациентов необходимо предупреждать о возможном побочном действии препаратов, которые снижают тонус нижнего пищеводного сфинктера (теофиллин, прогестерон, антидепрессанты, нитраты, антагонисты кальция), а также могут сами явиться причиной воспаления (нестероидные противовоспалительные средства, доксициклин, хинидин).

Фармакотерапия. Медикаментозная терапия включает в себя следующие группы препаратов:

1. **Антацидные препараты** быстро нейтрализуют соляную кислоту (а некоторые и желчь) и избавляют пациента от изжоги, однако продолжительность их действия невелика.

Используются симптоматически.

Антациды и алгинаты эффективны в лечении средне выраженных и нечастых симптомов, которые возникли при нарушении рекомендаций по стилю жизни. Антацидные препараты непосредственно не затрагивают функционирование париетальной клетки, уменьшают агрессивность желудочного содержимого за счет химической нейтрализации соляной кислоты и связывания пепсина, уже выделившихся в полость желудка.

Механизм действия алгинатов (топалкан, гевискон) связан с образованием густой пены на поверхности содержимого желудка, которая при каждом эпизоде рефлюкса возвращается в пищевод, оказывая лечебное воздействие.

В целом эти препараты предназначены для самостоятельного эпизодического купирования изжоги при ГЭРБ, когда отсутствуют другие препараты, или до визита пациента к врачу.

К *всасывающимся антацидам*, легко растворимым в желудочном соке, относятся: натрия гидрокарбонат (сода), магния оксид (жженая магнезия), магния карбонат, кальция карбонат (мел осажденный). Отличительными их свойствами являются очень быстрый обезболивающий эффект, купирование изжоги за счет большой кислотосвязывающей способности. Вместе с тем, указанные ощелачивающие средства имеют короткое действие (от 5 до 30 мин), а при их применении возможно развитие феномена «кислотного рикошета»,

проявляющегося повышением продукции соляной кислоты в желудке после окончания действия препарата. Данный эффект особенно характерен для антацидов, содержащих ионы кальция и натрия. Длительное систематическое применение может вызвать алкалоз или молочнокислый синдром. В настоящее время сфера применения всасывающихся антацидов (смесь Бурже, тамс, ренни, гевискон и др.) ограничивается рамками симптоматических средств. Это, главным образом, разовые приемы препаратов с целью купирования эпизодически возникающей изжоги, вызванной погрешностями в питании, злоупотреблении алкоголем.

Невсасывающиеся антациды представлены монокомпонентными препаратами (алюминия гидроксид (глинозем), алюминия фосфат, магнезия трисиликат, магнезия гидроксид) и комбинированными лекарственными средствами (алюминиево-магниевые антациды, алюминиево-магниевые с добавлением альгината, симетикона и др.).

Альгинаты в настоящее время представлены 2 препаратами в виде суспензии: гевискон (натрия альгинат + натрия гидрокарбонат + кальция карбонат) и гевискон форте (натрия альгинат + кальция карбонат).

В настоящее время наиболее широко распространены комбинированные невсасывающиеся антациды, содержащие в определенных соотношениях соединения алюминия и магнезия (альмагель, маалокс). Данные препараты наиболее соответствуют требованиям к современному антацидному сред-

ству: 1) нейтрализация соляной кислоты до физиологического уровня; 2) снижение пептической активности желудочного сока; 3) наличие цитопротективного действия, позволяющего улучшить состояние слизистой оболочки; 4) адсорбция желчных кислот и лизолецитина, что клинически важно при дуоденогастральном рефлюксе.

2. Регуляторы моторной функции ЖКТ (прокинетики) приводят к восстановлению нормального физиологического состояния пищевода. Прокинетики уступают в эффективности антисекреторным средствам при лечении всех клинических форм ГЭРБ, поэтому применяются только в комбинации с антисекреторными препаратами.

Антагонисты допаминовых рецепторов – метоклопрамид (церукал, реглан, перинорм) и домперидон (мотилиум, дамелиум, мотониум, мотилак, пассажикс) – повышают тонус нижнего пищеводного сфинктера, улучшают клиренс пищевода, ускоряют эвакуацию из желудка, способствуют улучшению антрально-дуоденальной координации. В лечении эрозивных форм ГЭРБ эффективность препаратов этой группы много ниже, чем антисекреторных препаратов. Домперидон может с успехом использоваться для курсовой и поддерживающей терапии НЭРБ, сочетающейся с желудочными проявлениями (распирание и переполнение желудка, тошнота, быстрое насыщение, «вздутие» и тяжесть после еды). Хороший эффект от проводимой терапии можно ожидать у больных, ранее не использовавших антисекреторные средства, и

при отсутствии скользящей грыжи пищеводного отверстия диафрагмы.

Агонисты 5-HT₄-рецепторов (цизаприд, тегасерод). Среди агонистов 5-HT₄-рецепторов большой популярностью пользовался цизаприд (координакс), способствующий освобождению ацетилхолина за счет активации определенного подтипа серотониновых рецепторов (5-HT₄-рецепторов), локализованных в нейронных сплетениях мышечной оболочки желудка и кишечника. Однако из-за обнаруженных серьезных побочных эффектов со стороны сердечно-сосудистой системы (удлинение интервала QT, опасные желудочковые аритмии) препарат был изъят из обращения в подавляющем большинстве стран, в том числе в 2000 г. и в РФ.

В плацебо-контролируемых исследованиях по безопасности другого препарата этой группы – тегасерода (зелмак, фрактал) у пациентов, принимавших тегасерод, был отмечен повышенный риск развития инфаркта и инсульта, в связи с этим по решению FDA в 2007 г. лекарственный препарат Zelnorm (тегасерод) изъят из обращения в США.

К регуляторам моторной функции ЖКТ относится сульпирид – препарат из группы замещенных бензамидов. Сульпирид (просульпин) улучшает не только моторику, но и кровоснабжение ЖКТ, оказывает антиэмитический (противорвотный) эффект. Благоприятны для пациента антидепрессивное, противотревожное (анксиолитическое) и активирующее (антиастеническое) действие просульпина.

Новый препарат из группы прокинетиков – итоприда гидрoхлорид (ганатон, итомед) влияет на моторику как верхних, так и нижних отделов пищеварительного тракта.

3. Блокаторы H₂-гистаминорецепторов. Выделяют несколько поколений блокаторов H₂-гистаминорецепторов:

I поколение – циметидин;

II поколение – ранитидин (ранисан, зантак);

III поколение – фамотидин (фамосан, квамател).

Наибольшее распространение получили в настоящее время ранитидин (таблетки 75, 150 и 300 мг) и фамотидин (таблетки 10, 20 и 40 мг).

Блокаторы H₂-гистаминорецепторов IV поколения (низатидин) и V поколения (роксатидин) не имеют существенных преимуществ перед ранитидином и фамотидином и в РФ не зарегистрированы.

Новый препарат этой группы – лафутидин, синтезированный в Японии, сопоставим по эффективности с ИПП в схемах эрадикационной терапии.

Известны лекарственные формы для парентерального введения: ранитидин (ампулы по 2 мл, 25 мг/мл) и фамотидин (лиофилизированный порошок для инъекций – флакон 20 мг), зарегистрированные в РФ.

Механизм действия блокаторов H₂-рецепторов гистамина – эффективное ингибирование базальной и стимулированной кислотной продукции (пищей, гистамином, инсулином, кофеином, ацетилхолином, пентогастрином). При использо-

вании обычных доз лекарства рН > 3 в желудке сохраняется 8 – 12 ч.

Препараты используют при лечении ГЭРБ без нарушения целостности слизистой оболочки пищевода в обычных суточных дозах (ранитидин 300 мг, фамотидин 40 мг).

В настоящее время «половинные» дозы блокаторов H₂-гистаминорецепторов: 75 мг ранитидина (ранисан 75 мг) и 10 мг фамотидина (квamatел мини) относят к средствам безрецептурного отпуска и используют в качестве терапии «по требованию» при эпизодическом (после употребления некоторых продуктов или напитков) появлении изжоги и/или симптомов диспепсии, в том числе и у лиц, считающих себя здоровыми. Однократный прием препарата ранисан в дозировке 75 мг эффективно устраняет эпизодическую изжогу и другие симптомы желудочной диспепсии. Эффект наступает уже через 30 мин и продолжается до 12 ч, при этом отсутствует необходимость дополнительного приема антацидных препаратов.

При неэффективности терапии препаратами данной группы не имеет смысла увеличивать их дозы, необходимо переходить к назначению более мощных лекарственных средств – ингибиторов протонной помпы.

4. Ингибиторы протонной помпы (ингибиторы протонного насоса или блокаторы H⁺K⁺-АТФазы) обладают наиболее мощным и продолжительным антисекреторным действием, эффективно контролируют уровень рН в нижней

трети пищевода. Из-за уменьшения времени контакта кислоты со слизистой пищевода симптомы заболевания уменьшаются в интенсивности и быстро (в течение первых двух суток) исчезают. Это мощное угнетение кислотной продукции является главным фактором и для заживления эрозивно-язвенных поражений слизистой пищевода у больных ГЭРБ. Назначение ингибиторов протонной помпы должно быть средством выбора для лечения тяжелых эзофагитов, причем курс лечения должен составлять не менее 8 нед.

К препаратам этой группы относятся омепразол (цисагаст, лосек, ультоп, омез, омитокс, лосепразол), рабепразол (париет), лансопразол (ланзап, ланзаптол, геликол, эпикур), пантопразол (санпраз, нольпаза), эзомепразол (нексиум), декслазопразол, илапразол, тенатопразол.

Все ИПП не стойки в кислой среде, так как быстро в ней инактивируются, а значит, особое значение приобретает лекарственная форма препарата, так как его нужно защитить от воздействия кислоты в желудке, если препарат принимается перорально. Поэтому все ИПП выпускаются либо в капсулах (омепразол, лансопразол, пантопразол), либо в виде таблеток в плотной нерастворимой в кислой среде оболочке (рабепразол), либо в виде специальных прессованных таблеток, состоящих из кислотоустойчивых микрогранул, содержащих препарат (эзомепразол). Поэтому их действие не может развиваться мгновенно, так как необходимо время, за которое проглоченная больным таблетка или капсула до-

стигнет тонкой кишки, где рН будет нейтральным или щелочным, таблетка или капсула растворится, препарат начнет всасываться и посредством кровотока попадет в каналцы париетальных клеток, где ИПП окажет свое фармакологическое действие. Этот период с момента приема препарата и до начала фармакологического действия составляет в среднем 1,5 – 2 ч. Следовательно, для «терапии по требованию» в качестве средства для купирования эпизода изжоги ИПП не подходят.

На сегодняшний день внутривенные формы зарегистрированы у четырех препаратов из группы ИПП: омепразола, лансопразола, пантопразола и эзомепразола. В РФ зарегистрированы ИПП для внутривенного использования: омепразол (лосек, омез, хелецид, ультоп) и эзомепразол (нексиум).

Есть данные об эффективности совместного использования ИПП с блокаторами H_2 -рецепторов гистамина у больных с «ночным кислотным прорывом». Этим термином обозначают периоды снижения рН в пищеводе ниже 4 в ночное время продолжительностью более 1 ч. «Ночные кислотные прорывы» могут отмечаться у 10 % пациентов с ГЭРБ, получающих различные ИПП, в том числе и при приеме 2 раза в сутки.

Тактика лечения. При лечении ГЭРБ применяется ступенчатая терапия в двух вариантах.

Поэтапно-усиливающаяся терапия (*step-up*) являет-

ся методом лечения НЭРБ. Начинают лечение с общих мероприятий, «терапии по требованию» («половинные» дозы блокаторов H₂-гистаминорецепторов, например ранисан в дозировке 75 мг или антациды), а затем при неэффективности этих мероприятий рекомендуют курсовой прием блокаторов H₂-гистаминорецепторов в стандартной суточной дозе (ранитидин 300 мг и фамотидин 40 мг) 2 – 4 недели. При неэффективности последних назначают ингибиторы протонной помпы в дозе: омепразол 20 мг/сут, или лансопразол 30 мг/сут, или рабепразол 20 мг/сут, при недостаточном эффекте их дозу увеличивают вдвое. При наличии у больных клинических симптомов, ассоциированных с нарушением моторики желудка и/или с повышенной чувствительностью желудка к растяжению, целесообразно дополнить лечение прокинетиками.

Терапия с поэтапным уменьшением активности лечения (*step-down*) применяется у пациентов с эрозивной ГЭРБ, при осложненном течении и атипичных проявлениях. Лечение начинают с ингибиторов протонной помпы дважды в день в течение от 8 (эзофагит А или В) до 12 (эзофагит С или D) недель, затем переходят к длительной (6 – 12 мес.) поддерживающей терапии ИПП один раз в день или в индивидуально подобранной дозе, достаточной для купирования симптомов, и затем к «терапии по требованию».

Как было отмечено выше, в первую очередь и в основном ГЭРБ является кислотозависимым заболеванием. Это дока-

зывают как патофизиологические исследования, так и превосходные результаты лечения ИПП больных ГЭРБ.

Однако различные формы болезни (НЭРБ, ЭРБ и ПБ) имеют свои патогенетические особенности, которые необходимо учитывать как при построении программы обследования, так и при назначении терапии. Знание этих особенностей приобретает особенное значение при неэффективности терапии ИПП. Причины неэффективной терапии ИПП могут быть разными – несоблюдение больным предписанных рекомендаций, недостаточная доза препарата, неправильный диагноз, отсутствие воздействия на ведущий патогенетический фактор. При наличии некислотных повреждающих факторов, и прежде всего дуоденогастроэзофагеального рефлюкса (ДГЭР), показано, что терапия омепразолом приводит к уменьшению частоты «кислых» рефлюксов, но увеличивает частоту ДГЭР. В этой ситуации следует помнить о возможности использования в лечении ГЭРБ препаратов *урсодезоксихолевой кислоты* (урсосан) и *цитопротекторов* (алюминиево-магниевые антациды, сукральфат).

При наличии у больных клинических симптомов, ассоциированных с нарушением моторики желудка и/или с повышенной чувствительностью желудка к растяжению, возможно назначение *ферментных препаратов, не содержащих желчные кислоты* (креон, пензитал, панкреатин, панзинорм-Н и др.).

При назначении длительного лечения ГЭРБ антисекре-

торными средствами, особенно ИПП и иИПП, следует провести эрадикацию *H. pylori*, так как в условиях подавления желудочной секреции хеликобактерный гастрит прогрессирует в атрофический более быстрыми темпами.

Антирефлюксное хирургическое лечение. При отсутствии эффективного медикаментозного лечения больных ГЭРБ показано хирургическое лечение. Однако хирургическое лечение может быть оправдано лишь при тяжелом течении этого заболевания с наличием у больных эрозивно-язвенных поражений пищевода, эпизодов повторных кровотечениях, пептических стриктур пищевода, развитии синдрома Барретта с дисплазией эпителия высокой степени. С этой целью в настоящее время больным проводится эндоскопическая или «открытая» фундопликация по Ниссену в различных модификациях. Однако при незначительно выраженном рефлюкс-эзофагите, особенно у больных с психоэмоциональными нарушениями, фундопликация по Ниссену оказывается безуспешной. Поэтому таким больным показано длительное медикаментозное лечение.

Диспансерное наблюдение. Несмотря на то что ГЭРБ является хроническим и прогрессирующим заболеванием со склонностью к обострению, все же диспансерное наблюдение и рациональное лечение почти в 100 % случаев могут обеспечить ремиссию болезни.

Больные ГЭРБ берутся под диспансерное наблюдение пожизненно. При наличии ремиссии обследование проводится

1 раз в год и включает оценку жалоб и физикального статуса, проведение общего анализа крови и мочи.

Контрольные эндоскопические исследования верхних отделов пищеварительного тракта проводятся только больным, у которых либо не наступила ремиссия, либо был диагностирован пищевод Барретта.

Профилактические курсы медикаментозной терапии могут проводиться только по требованию, то есть при возврате симптомов (изжога, срыгивание, чувство жжения за грудной и др.).

Обоснованием активного диспансерного наблюдения больных пищеводом Барретта является возможность предупреждения аденокарциномы пищевода путем ранней диагностики дисплазии эпителия, принципиально излечимого предракового состояния.

БОЛЕЗНИ ЖЕЛУДКА И ДВЕНАДЦАТИПЕРСТНОЙ КИШКИ

Функциональная (неязвенная) диспепсия

Определение. Под диспепсией понимают боль или дискомфорт в верхней части живота, преимущественно по срединной линии. В МКБ-10 диспепсия соответствует рубрике К30. Функциональная диспепсия (ФД) согласно «Римским критериям II» (1999) определяется как ощущение боли или дискомфорта (тяжесть, переполнение, раннее насыщение), локализованное в подложечной области по срединной линии.

В тех случаях, когда симптомы диспепсии обусловлены такими заболеваниями, как язвенная болезнь, ГЭРБ, злокачественные опухоли, желчнокаменная болезнь и хронический панкреатит, принято говорить о синдроме органической диспепсии. Если при тщательном обследовании больно-го указанных заболеваний выявить не удастся, правомерно ставить диагноз функциональной (неязвенной) диспепсии.

В соответствии с «Римскими критериями II» (1999) **функциональная (неязвенная) диспепсия** определяется как симптомокомплекс, включающий боли и ощущения дискомфорта в подложечной области, тяжесть и чувство переполнения в эпигастрии после еды, раннее насыщение, вздутие живота, тошноту, рвоту, отрыжку и другие симптомы, при которых, несмотря на тщательное обследование, не удастся выявить у больного какое-либо органическое поражение. Определение ФД, приемлемое для использования врачом в практической работе, не претерпело принципиальных изменений в редакции очередного «Римского консенсуса III» (2006) и формулируется следующим образом: *симптомы, относящиеся к гастродуоденальной области, при отсутствии каких-либо органических, системных или метаболических заболеваний, которые могли бы объяснить эти проявления.*

Актуальность. В последние годы все большее внимание уделяется изучению функциональных заболеваний ЖКТ, которые встречаются довольно часто в практике врача-гастроэнтеролога и врачей других специальностей. Интерес исследователей к этим заболеваниям связан с большой распространенностью диспепсических жалоб среди населения и противоречивой трактовкой многих неясных вопросов, сопряженных с диагностикой и лечением больных.

Среди гастроэнтерологической патологии диспепсические расстройства встречаются наиболее часто. В странах

Западной Европы и в России диспепсия выявляется у 30 – 40 % населения, однако за медицинской помощью обращаются лишь 20 – 25 % больных. Около 5 % визитов к терапевту или врачу общей практики вызвано диспепсией. Замечено также, что так называемая неязвенная диспепсия встречается в популяции чаще, чем язвенная болезнь. Диспепсия встречается преимущественно в молодом возрасте, причем чаще у женщин.

Этиология и патогенез. Вопросы этиологии и патогенеза синдрома функциональной диспепсии до сих пор остаются недостаточно изученными. ФД является гетерогенным расстройством, поэтому механизмы диспепсии достаточно многообразны. В возникновении функциональных желудочно-кишечных расстройств основное значение придается генетической предрасположенности, психосоциальным факторам, нарушениям моторно-эвакуаторной функции, висцеральной гиперсенситивности и воспалению.

В ряду возможных причин и механизмов, способствующих развитию ФД, в настоящее время рассматривается целый ряд факторов:

- 1) гиперсекреция соляной кислоты;
- 2) алиментарные погрешности;
- 3) вредные привычки;
- 4) прием лекарственных препаратов;
- 5) нервно-психические факторы;
- 6) инфекция *Helicobacter pylori*;

7) нарушения моторики желудка и двенадцатиперстной (12-перстной) кишки.

Единственным патогенетическим фактором, который можно считать доказанным в настоящее время, является нарушение моторики желудка и 12-перстной кишки.

При нормальной эвакуаторной функции желудка причинами диспепсических жалоб может быть повышенная чувствительность рецепторного аппарата стенки желудка к растяжению (так называемая висцеральная гиперчувствительность), связанная либо с истинным повышением чувствительности механорецепторов стенки желудка или же с повышенным тонусом его фундального отдела.

Конец ознакомительного фрагмента.

Текст предоставлен ООО «ЛитРес».

Прочитайте эту книгу целиком, [купив полную легальную версию](#) на ЛитРес.

Безопасно оплатить книгу можно банковской картой Visa, MasterCard, Maestro, со счета мобильного телефона, с платежного терминала, в салоне МТС или Связной, через PayPal, WebMoney, Яндекс.Деньги, QIWI Кошелек, бонусными картами или другим удобным Вам способом.